GIDO

V Concurso GIDO

Casos Clínicos

para Residentes

Casos Clínicos de Cáncer de Pulmón

Año 2017

V CONCURSO GIDO DE CASOS CLÍNICOS PARA RESIDENTES



Casos Clínicos de Cáncer de Pulmón. Año 2017

Aina Iranzo Sabater, Aitor Azkárate Martínez, Alba Torres Martínez, Alberto Jacobo Cunquero Tomás, Beatriz Honrubia Peris, María del Carmen Gómez Soler, Esther García Asensio, Juan Antonio Méndez García, Julia Hidalgo Coloma, Marcos Prado Barragán, María de Julián Campayo, María Eugenia Medina Ortiz.

Editor: Grupo de Investigación y Divulgación en Oncología (GIDO)
C/ Velázquez nº7 - 3ª
28001 Madrid

Coordinación editorial: Dr. Francisco Aparisi Aparisi

Editor Adjunto: Dr. Sara Blasco Molla
Dr. Eugenio Palomares García
Dr. Leoncio Arribas Alpuente

Primera edición: Diciembre de 2017

ISBN : 978-84-697-7155-6

Ilustración portada y Maquetación: M.Jiménez

Editado en España

No se permite la reproducción total o parcial de este cuaderno. La infracción del derecho mencionado puede ser constitutivo de delito contra la propiedad intelectual. (art. 270 y siguientes del Código Penal).

INDICE

1- **Eficacia de la inmunoterapia en situaciones especiales**
Dra. Aina Iranzo Sabater,……..……..……pág. 5

2- **Carcinoma escamoso de pulmón y tratamiento con inmunoterapia. Respuestas prolongadas tras detener el tratamiento**
Dr. Aitor Azkárate Martínez …….……..pág 10

3- **Evolución de un largo superviviente con Adenocarcinoma de pulmón metastásico: la importancia del seguimiento, el diagnóstico diferencial y un abordaje multidisciplinar individualizado**
Dra. Alba Torres Martínez……..……..…pág 14

4- **Cuando el segundo plato es el plato principal. Inmunoterapia en 2º línea en cáncer de pulmón no microcítico**
Dr. Alberto Jacobo Cunquero Tomás ……..pág 21

5- **Neumonitis secundaria a inhibidores de PD1 en pacientes con carcinoma no microcítico de pulmón (CNMP). Revisión a propósito de un caso.**
Dra. Beatriz Honrubia Peris ……pág 27

6- **Eficacia de inmunoterapia con anticuerpos anti-PD1 en pacientes con carcinoma no microcítico de pulmón y metástasis cerebrales. Revisión a propósito de un caso.**
Dra. María del Carmen Gómez Soler……..……pág 32

7- **Pseudoprogresión inmunomediada por Nivolumab.**
Dra. Esther García Asensio ……pág 37

8- **Paciente de 54 años en tratamiento con inmunoterapia por un adenocarcinoma de pulmón metastático: nuevas y emergentes toxicidades.**
Dr. Juan Antonio Méndez García ……pág 42

9- **La toxicidad inesperada, un reto constante.**
Dra. Julia Hidalgo Coloma …….pág 48
10- **Caso de Metástasis Cerebral de primario desconocido.**
Dr. Marcos Prado Barragán ……..…..……pág 53
11- **Paciente con cáncer microcítico de pulmón avanzado largo superviviente.**
Dra. María de Julián Campayo …….…..pág 56
12- **Larga supervivencia libre de progresión en paciente con neoplasia pulmonar estadio IV. El valor de las terapias ablativas locales en las oligometástasis .**
Dra. María Eugenia Medina Ortiz……..…….pág 62
13- **Médicos Adjuntos Supervisores de los casos clínicos** ……..……pág 68

Eficacia de la inmunoterapia en situaciones especiales

Dra. Aina Iranzo Sabater (1), Dr. Pablo Tolosa Ortega (1),
Dra. Amelia Insa Molla (1)

RESUMEN

Presentamos el caso de un paciente de 63 años diagnosticado de un adenocarcinoma de pulmón avanzado con metástasis cerebrales con respuesta completa al tratamiento de 3ª línea con Nivolumab.

La inmunoterapia con anticuerpos monoclonales frente a PD-1 y PD-L1, como nivolumab o pembrolizumab, ha significado un cambio sustancial en el tratamiento del CPNM, tras haber demostrado mayor eficacia que los tratamientos convencionales en situaciones de progresión tras primera línea de tratamiento basada en platino. En nuestro caso, su uso como tratamiento de 3ª línea en un paciente con una metástasis cerebral no tratada sugiere su eficacia en escenarios más avanzados.

Palabras clave**:** Inmunoterapia, Anti-PD1, nivolumab, pembrolizumab.

DESCRIPCIÓN DEL CASO

ANAMNESIS

Paciente de 63 años con tabaquismo activo y una exposición acumulada de 45 años/paquete. No otros antecedentes personales ni familiares oncológicos.
Fue diagnosticado en Diciembre de 2010 de un adenocarcinoma de pulmón cT1cN2 (multi-estación) M0, estadio IIIA.
En el estudio mutacional: EGFR y KRAS negativo. Reordenamiento ALK negativo por inmunohistoquimia.

Inició quimioterapia de inducción con esquema Cisplatino-Gemcitabina con posterior quimioterapia semanal (Paclitaxel-Carboplatino) y radioterapia concomitante (dosis total de 56 Gy) entre el 08/02/2011 y el 17/03/2011 alcanzando criterios de respuesta parcial. El 23/05/2011 se realizó una lobectomía superior derecha con disección sistemática del mediastino. La anatomía patológica de la pieza quirúrgica mostró una respuesta completa patológica.

Tras un intervalo libre de enfermedad de 32 meses, en enero de 2014, presentó una recaída de la enfermedad adenopática cervical derecha y supraclavicular bilateral. En esta situación de recaída, inició tratamiento de primera línea con Cisplatino-Pemetrexed, y completó 4 ciclos hasta septiembre de 2014. Alcanzó criterios de respuesta parcial. Recibió adicionalmente radioterapia concomitante sobre regiones

Dra. Aina Iranzo Sabater
e-mail: aina_aisa@hotmail.com
(1) Servicio de Oncología Médica
Hospital Clínico Universitario de Valencia.

cervicales y supraclaviculares (dosis total de 66 Gy sobre regiones cérvico-supraclaviculares derecha e izquierda) entre el 02/06/2014 y el 16/07/2014.

Tras un intervalo libre de progresión de 17 meses, en octubre de 2015, presentó una progresión de enfermedad cutánea (cutánides abdominales), ganglionar axilar derecha y aparición de una masa mediastínica anterior (55 cm).

Inició entonces una segunda línea de tratamiento con Docetaxel presentando tras 3 ciclos progresión de enfermedad cerebral (lesión única en lóbulo temporal izquierdo de 2x1cm), ganglionar axilar derecha (4x4 cm) y aumento del número y tamaño de las lesiones cutáneas (la mayor de ellas a nivel abdominal). Previo al inicio de la tercera línea de tratamiento presentó una parálisis de ambas cuerdas vocales que precisó de una traqueostomía urgente.

Posteriormente recibió tratamiento de tercera línea con Nivolumab (3mg/kg cada 15 días) en diciembre de 2015 (solicitado dentro del programa de uso compasivo).
Tras el primer ciclo se constató un deterioro importante del estado general y gran crecimiento de la lesión cutánea abdominal con signos de sobreinfección y área de celulitis perilesional. Se interrumpió el tratamiento con Nivolumab, inició antibioticoterapia y se remitió a radioterapia para valorar dosis paliativas sobre la cutánide y sobre la lesión cerebral.

Sin embargo, 28 días tras haber recibido la primera dosis de Nivolumab, y estando pendiente de iniciar la radioterapia, se objetivó una importante mejoría clínica con reducción marcada de la cutánide abdominal y de las adenopatías axilares derechas. Se decidió proseguir tratamiento con Nivolumab y demorar la administración de radioterapia.

Presentó una excelente tolerancia al tratamiento sin ningún efecto adverso.

EXPLORACIÓN FÍSICA

Paciente con regular estado general. ECOG 2. Consciente y orientado sin signos de focalidad neurológica. Adenopatía axilar derecha de 2x2 cm. Lesión cutánea abdominal de 5 x 6 sin signos de sobreinfección.

PRUEBAS COMPLEMENTARIAS

En Abril de 2016, tras 5 ciclos de tratamiento con Nivolumab:
- Tomografía computerizada cerebral-cervical-toraco-abdominal:
A nivel cerebral resolución completa de la lesión temporal izquierda persistiendo pequeña área de hipoatenuación con área de edema sin otras lesiones. Desaparición de la masa mediastínica anterior y de la adenopatía axilar derecha. Reducción de la masa subcutánea abdominal.

En Junio de 2016, tras 10 ciclos de tratamiento:
- Tomografía computerizada cerebral-cervical-toraco-abdominal:
A nivel cerebral resolución completa de la lesión temporal izquierda sin áreas de edema. Desaparición de la masa mediastínica, de las adenopatías axilares derechas y de la masa subcutánea.

A la exploración física se detectó una desaparición completa de la adenopatía derecha axilar así como de la cutánide abdominal detectando únicamente una zona sobreelevada sin aspecto maligno.

Analíticamente no presentó toxicidad alguna al tratamiento.

JUICIO DIAGNÓSTICO

- Adenocarcinoma de pulmón avanzado en tratamiento de quimioterapia de tercera línea con Nivolumab

- Respuesta completa tras 10 ciclos de Nivolumab.

EVOLUCIÓN

En las valoraciones de enfermedad tras 15, 20 y 25 ciclos el paciente permanece con respuesta completa. No presenta ningún efecto secundario al tratamiento. (**Figura 1, 2 y 3**)

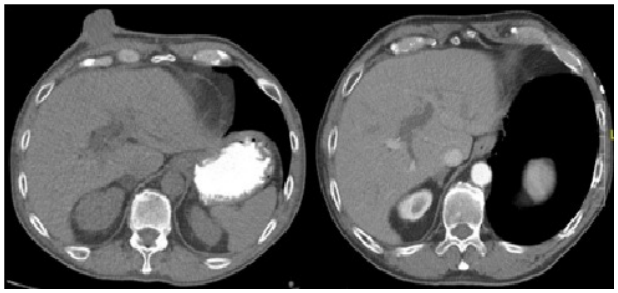

Figura 1. Nódulo subcutáneo en región abdominal en Diciembre de 2015 comparado con tomografía (TC) de Junio de 2016 tras 10 ciclos de Nivolumab

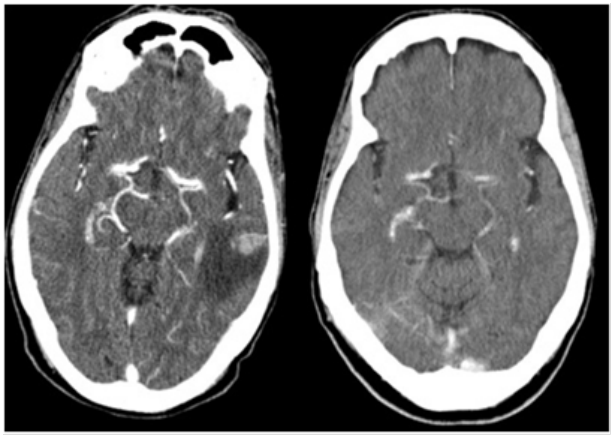

Figura 2. Lesión cerebral en lóbulo temporal izquierdo mostrada en TC de Diciembre de 2015 comparado con Junio de 2016.

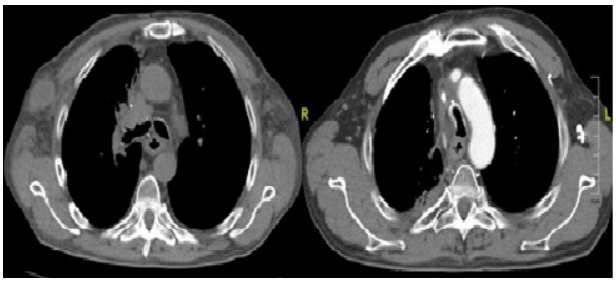

Figura 3. Ganglio axilar derecho en TC de Diciembre de 2015 en comparación con TC de Junio de 2016.

DISCUSIÓN

El Nivolumab es un anticuerpo monoclonal IgG4 humanizado anti-PD1. El ligando PD-L1 está expresado en las células tumorales y, al unirse al receptor PD-1 presente en los linfocitos, inhibe mediante retroalimentación negativa la acción del sistema inmune.

Así pues, cuando se usan anticuerpos anti-PD1 se evita la unión con el ligando PD-L1 provocando que el tumor sea reconocido por las células T citotóxicas y por tanto destruido [1].

También disponemos de Pembrolizumab, otro anticuerpo IgG4 humanizado anti-PD1 recientemente aprobado para el tratamiento de carcinoma de pulmón no microcítico (CPNM) avanzado con expresión positiva por inmunohistoquímica de PD-L1.

Nivolumab ha sido la primera inmunoterapia aprobada para el tratamiento del cáncer no microcítico de pulmón avanzado tras la progresión a una primera línea de tratamiento basada en platino.

A continuación se exponen los distintos estudios positivos que muestran el beneficio de la inmunoterapia frente al tratamiento estándar con quimioterapia.

- En el ensayo clínico CHECKMATE 057 (Fase III) se comparó nivolumab (3mg/kg intravenoso cada 14 días) con docetaxel en

pacientes con carcinoma no escamoso de pulmón avanzado con progresión al tratamiento de 1ª línea con platino. Nivolumab demostró un aumento significativo de la supervivencia global (mediana de 12.2 meses frente a 9.4 meses) así como de la tasa de respuesta (19% vs 12%). La expresión positiva de PD-L1 no fue requisito para la inclusión de pacientes [2].

Los efectos secundarios descritos en ficha técnica son frecuentemente los inmunomediados; astenia, artralgias, colitis, hipotiroidismo, neumonitis, hepatitis y nefritis. Según el grado de toxicidad el tratamiento se debe suspender de forma temporal o permanente [3].

- En el ensayo clínico KEYNOTE 001 (Fase I) se incluyeron un total de 495 pacientes a los que se les evaluaron los efectos adversos, la seguridad y los niveles de expresión de PD-L1 que se asociaban con un mayor beneficio al tratamiento con Pembrolizumab. La tasa de respuesta objetiva fue 19.4%, la mediana de duración de la respuesta de 12.5 meses y la mediana de supervivencia global de 12 meses [4].

- En el ensayo clínico KEYNOTE 010 (Fase II-III) donde se incluyeron un total de 1034 pacientes se comparó pembrolizumab a dosis de 2mg/kg o 10 mg/kg cada 21 días con docetaxel en pacientes con carcinoma no microcítico de pulmón. En este ensayo sólo se incluyeron pacientes PD-L1 positivos > 1% por inmunohistoquimica.
Pembrolizumab demostró un aumento significativo de la supervivencia global frente a docetaxel aunque el mayor beneficio en supervivencia se observó en los pacientes con una expresión de PD-L1 >50%. La mediana de supervivencia en el total de los pacientes fue de 10.4 meses con pembrolizumab 2 mg/kg, 12.7 meses con pembrolizumab 10mg/kg frente a 8.5 meses con docetaxel. En cambio, para los que expresaban >50% de PD-L1 se obtuvieron unos mejores resultados en términos de supervivencia con una mediana de 14.9 meses con pembrolizumab 2 mg/kg frente a 8.2 meses con docetaxel, ascendiendo a 17.3 meses con la dosis de 10mg/kg [5].

En la actualidad no existen datos sólidos que apoyen la aplicación rutinaria de la expresión de PD-L1 como biomarcador predictivo antes del uso de la inmunoterapia con anti-PD1. Esto es debido a que los pacientes con un porcentaje <1% no fueron incluidos en el ensayo KEYNOTE 010, por lo que no está claro que estos pacientes tuvieran una respuesta diferente al subgrupo con expresión entre el 1-49% [6].

Nuestro caso contempla la eficacia de la inmunoterapia en dos situaciones especiales: como tratamiento de tercera línea y en presencia de metástasis cerebrales no tratadas.

Por lo que respecta al uso de estos fármacos en tercera línea, esta población está representada en los ensayos KEYNOTE 010 y KEYNOTE 001, donde el porcentaje de pacientes que han recibido 2 o más tratamientos es del 30% (300 pacientes /1034 total) y del 65 % (321/495) respectivamente. Esto sugiere que la indicación de un anticuerpo anti PD1 podría también tener beneficio administrado como tratamiento de tercera línea.

Nuestro paciente presenta una metástasis cerebral no tratada que alcanzó criterios de respuesta completa tras tratamiento con nivolumab. Un ensayo fase II con pembrolizumab dirigido a pacientes con melanoma y CPNM avanzado con metástasis cerebrales no tratadas, objetivó una tasa de respuesta de un 33% en los pacientes con CPNM [7].

En nuestro paciente se ha realizado recientemente la expresión de PD-L1, siendo negativa.

REFERENCIAS

1. Planchard, D, et al. A Phase III Study of Durvalu,ab with or without tremelimumab for previouslu treated patients with advanced NSCLC. Clinical Lung Cancer; 17.(3): 232-236

2. Brahmer J, Reckamp KL, Baas P, et al. Nivolumab versus docetaxel in advanced squamous-cell non-small-cell lung cancer. N Engl J Med. 2015;373:123-135.

3. Nivolumab. Ficha técnica.

4. Garon EB, Rizvi NA, Hui R, et al. Pembrolizumab for the treatment of non-small-cell lung cancer. N Engl J Med 2015;372:2018-2128.

5. Herbst RS, Baas P, Kim D-W, et al. Pembrolizumab versus docetaxel for previously treated, PD-L1-positive, advanced non-small-cell lung cancer (KEYNOTE-010): a randomised controlled trial.Lancet 2015; 6736(15)1281-7

6. Tony S K Mok, Herbert H Loong, et al. Are we ready for immune checkpoint inhibitors for advanced non-small-cell lung cancer? Lancet 2016; 387: 1240-1542

7. Goldberg SB, Gettinger SN, Mahajan A et al. Pembrolizumab for patients with melanoma or non-small-cell lung cancer and untreated brain metastases: early analysis of a non-radomised, open-labek, phase 2 trial. Lancet 2016; 17: 976-83

Carcinoma escamoso de pulmón y tratamiento con inmunoterapia. Respuestas prolongadas tras detener el tratamiento.

Dr. Aitor Azkárate Martínez (1)

RESUMEN

Los pacientes afectos de carcinoma de pulmón no célula pequeña obtienen un gran beneficio del tratamiento tanto en primera línea, como en líneas sucesivas, con nuevos agentes inmunoterápicos. Diferentes ensayos clínicos han demostrado respuestas duraderas que se mantienen, e incluso casos que continúan respondiendo, una vez detenido el tratamiento activo. Este caso ejemplifica este hecho, incluso en pacientes con metástasis cerebrales.

Palabras clave: Inmunoterapia, cáncer, pulmón

DESCRIPCIÓN DEL CASO

Mujer de 46 años al diagnóstico fumadora (DTA 40 paquetes/año) sin otros antecedentes personales o familiares de interés.

En marzo de 2013 la paciente consultó en su médico de atención primaria por tos con expectoración con tinte hemático, refería tos crónica de 5 años de evolución.

En ese momento, se realizó una radiografía de tórax que evidenció una masa y atelectasia en LSD por lo que fue derivada a la consulta de diagnóstico rápido de neumología quienes solicitaron una fibrobroncoscopia (12/04/13) que mostró una masa endobronquial en el bronquio principal derecho a más de 2cm de carina que fue biopsiada, con anatomía patológica compatible con carcinoma escamoso. Se realizó estudio de EGFR, ALK y BRAF que resultaron nativos.

La tomografía toraco-abdominal (17/04/13, **Imagen 1**) describía dicha masa, que medía

Imagen 1: TAC torácico y cerebral al debut (abril de 2013)

100x67x81mm que infiltraba pleura costal y mediastino hasta carina. Presentaba signos

Dr. Aitor Azkárate Martínez
e-mail: aitor.azkarate@ssib.es
(1) Hospital Son Espases

radiológicos de linfangitis carcinomatosa. También se observaban adenopatías paratraqueales bilaterales y subcarinales, subaórticas e hiliares derechas y un nódulo pulmonar de 7.5mm en lóbulo superior izquierdo. A nivel óseo, se observó una lesión blástica de 6 mm en el cuerpo vertebral de D11, inespecífica. Por clínica de cefalea se solicitó una TAC cerebral que mostraba dos lesiones nodulares con captación en anillo a nivel de cuerpo y atrium de ventrículo lateral derecho y otra en región perirolándica izquierda, sugestivas de M1.

Todos estos hallazgos radiológicos eran sugestivos de neoplasia pulmonar estadio IV c(T4N3M1b).

Ante el caso de una paciente afecta de carcinoma escamoso de pulmón estadio IV con afectación cerebral sintomática, la paciente recibió RDT holocraneal e inició tratamiento con quimioterapia (QT) paliativos, completando 6 ciclos con esquema carboplatino-gemcitabina entre mayo y noviembre de 2013.
En febrero de 2014 la paciente consultó por clínica de síndrome de vena cava superior iniciándose tratamiento corticoideo y evidenciándose en TAC (03/02/2014) progresión pulmonar y mediastínica. Recibió entonces tratamiento de segunda línea con docetaxel, completando un total de 3 ciclos entre el 18/03/14 y 28/04/14. A pesar de resolverse el cuadro de síndrome de vena cava superior la TAC de control de enfermedad de 05/2014 (**Imagen 2**) mostró progresión de la masa y varios nódulos pulmonares así como adenopática mediastínica.

Ante estos hallazgos se derivó a la paciente al centro de referencia para ofrecer tratamiento de tercera línea dentro de ensayo clínico con antiPD-L1 (MK-3475; Pembrolizumab), iniciando tratamiento en julio de 2014 y recibiendo dosis sucesivas hasta marzo de 2015 con una excelente tolerancia y respuesta por imagen (TAC torácica abdomino pélvica y RMN cerebral).

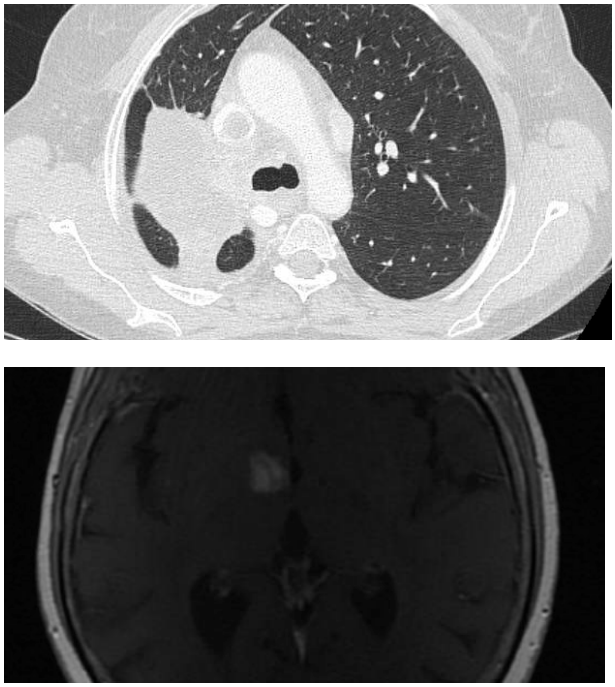

Imagen 2: TAC torácica y RMN cerebral al inicio de la inmunoterapia

En marzo de 2015 requirió ingreso por infección respiratoria y gastrointestinal que inicialmente se resolvieron con antibioterapia. Presentaba, también, clínica neurológica por lo que se realizaron TAC y RMN cerebrales que describieron progresión a nivel cerebral, pero también atrofia cortical focal con signos de leucoencefalopatía difusa en relación a cambios postradioterapia. Durante la evolución, la paciente presentó persistencia de cefalea y un episodio de cuadro convulsivo y fiebre por lo que se realizó punción lumbar con análisis de bioquímica de líquido cefalorraquídeo, así como microbiología y anatomopatología. El líquido mostró características de exudado linfocítico sin aislarse gérmenes en el cultivo ni células tumorales por anatomía patológica.
Con el diagnóstico de meningitis linfocítica decapitada por el uso de antibioterapia previa, completó 21 días de tratamiento con triple terapia antibiótica con resolución clínica.

Tras el episodio agudo, se detuvo el tratamiento inmunoterápico y se realizó seguimiento en consultas de oncología evidenciándose en TAC de 03/06/15 (**Imagen 3**) respuesta parcial de la masa de LSD, nódulos pulmonares, adenopatías mediastínicas y menor invasión de las estructuras vasculares antes afectas. La TAC cerebral no mostraba cambios significativos y la RMN de octubre de 2015 (**Imagen 3**) mostrando una ligera disminución de tamaño y señal en gran parte de las lesiones cerebrales.

Imagen 3: TAC torácica y RMN cerebral tras meses sin recibir inmunoterapia

La paciente permaneció totalmente asintomática desde junio de 2015 hasta marzo de 2016 cuando reaparecieron los síntomas neurológicos objetivándose en la TAC de cuerpo entero y RMN cerebral (22/03/16) progresión de la enfermedad a todos los niveles.

Ante nueva progresión se descarta tratamiento activo e inicia tratamiento de soporte y seguimiento domiciliario perdiéndose el seguimiento en consultas.

DISCUSIÓN

El cáncer de pulmón es el segundo cáncer en frecuencia y la primera causa de muerte por cáncer. La inmunoterapia ha supuesto en los últimos años una revolución en el tratamiento del cáncer de pulmón de célula no pequeña; y los últimos resultados publicados con pembrolizumab en primera línea de tratamiento para pacientes seleccionados (y con este fármaco, nivolumab y atezolizumab en segundas líneas y sucesivas) aportan una gran esperanza al tratamiento de nuestros pacientes. Estos tres fármacos muestran respuestas que tardan entre tres y seis meses en producirse pero que, cuando se producen, se mantienen en el tiempo durante meses, incluso tras suspender el tratamiento activo.

El reto en el futuro es aprender a seleccionar los pacientes que más se benefician del tratamiento con inmunoterapia basándonos en diferentes biomarcadores tanto tumorales, del microambiente tumoral, como en determinaciones mediante el uso de biopsia líquida.

REFERENCIAS

1. NCCN Clinical Practice Guidelines in Oncology (NCCN Guidelines) Non-Small Cell Lung Cancer Version 4.2017 — January 18, 2017

2. Novelo, S. et al. Metastatic non-small-cell lung cancer: ESMO Clinical practice guidelines for diagnosis, treatment and follow up. Annals of Oncology 27 (Supplement 5): v1-v27, 2016.

3. Herbst RS, Baas P, Kim DW et al. Pembrolizumab versus docetaxel for previously treated, PD-L1-positive, advanced non-small-cell lung cancer (KEYNOTE-010): a randomised

controlled trial. Lancet 2016; 387: 1540–1550.

4. Rizvi NA, Mazières J, Planchard D et al. Activity and safety of nivolumab, an anti- PD-1 immune checkpoint inhibitor, for patients with advanced, refractory squamous non-small-cell lung cancer (CheckMate 063): a phase 2, single-arm trial. Lancet Oncol 2015; 16: 257–265

5. Brahmer J, Reckamp KL, Baas P et al. Nivolumab versus docetaxel in advanced squamous-cell non-small-cell lung cancer. N Engl J Med 2015; 373: 123–135

6. Reckamp KL, Brahmer JR, Spigel DR et al. Phase 3, randomized trial (CheckMate 017) of nivolumab (NIVO) vs docetaxel in advanced squamous (SQ) cell non-small cell lung cancer (NSCLC). J Thorac Oncol 2015; 10(Suppl. 2): S174

7. Barlesi et al, Primary analysis from OAK, a randomized phase III study comparing atezolizumab with docetaxel in advanced NSCLC. Presented at ESMO Congress 2016.

8. Reck M, Rodriguez-Abreu D, et al. Pembrolizumab versus chemotherapy for PD-L1-Positive Non-Small-Cell Lung Cancer. N Engl J Med. 2016 Nov 10;375(19):1823-1833.

Evolución de un largo superviviente con Adenocarcinoma de pulmón metastásico: la importancia del seguimiento, el diagnóstico diferencial y un abordaje multidisciplinar individualizado.

Dra. Alba Torres Martínez (1), Dr.Alberto Alegra Delgado (2), Dra. Esther Garcia Asensio (1), Dra. Eugenia Medina Ortiz (1), Dr. Óscar Juan Vidal

RESUMEN

"Paciente diagnosticado en Marzo de 2010 de un Adenocarcinoma de pulmón Estadio IV que recibió tratamiento con Cisplatino-Pemetrexed y Pemetrexed de mantenimiento. Se encuentra libre de enfermedad en este momento, tras casi 7 años de evolución. En 2012 progresó con enfermedad mínima, considerándose en ese momento resecable y manteniéndose de nuevo libre de enfermedad tras la intervención quirúrgica. Considero esto de gran interés, tanto por ser un largo superviviente pese a enfermedad metastásica al diagnóstico, como por el hecho de que se pudo intervenir quirúrgicamente a pesar de ser inicialmente irresecable. Además, este último año hizo una aparente progresión ganglionar que ha resultado ser una infección tuberculosa latente y en este momento ha remitido tras tratamiento con tuberculostáticos. Sería interesante discutir la importancia de rebiopsiar aquellos casos dudosos y no olvidar la posibilidad de que nuestros pacientes padezcan otros cuadros de origen no neoplásico durante la evolución de la enfermedad".

Dra. Alba Torres Martínez
e-mail: albatorresmartinez@gmail.com
(1)Servicio de Oncología Médica
(2) Servicio de Radiología
Hospital Universitario La Fe de Valencia

DESCRIPCIÓN DEL CASO

ANAMNESIS

Varón de 67 años de edad, ex fumador de medio paquete diario desde hacía más de 25 años, con antecedente de exposición a amianto y EPOC leve secundaria, sin reagudizaciones ni ingresos por este motivo.
Acudió a Urgencias en varias ocasiones por tos seca y disnea de dos meses de evolución. Finalmente se deriva a Consultas externas de Neumología donde se realiza una Radiografía de tórax y se descubre una masa pulmonar con nódulos satélite en ambos pulmones. La exploración física es anodina. Ante sospecha de neoplasia pulmonar, se realiza un TAC Torácico (*Prueba de imagen 1*) y se inicia el estudio.

PRUEBAS COMPLEMENTARIAS

1. Tac Torácico (Tomografía axial computerizada) Enero 2010.

Mediastino centrado con pequeñas adenopatías en cayado y precarinales y adenopatías calcificadas en hilio derecho y conglomerado subcarinal con alguna calcificación grosera. Se evidencian cuatro lesiones parenquimatosas nodulares; en lóbulo medio de 10 mm, lóbulo inferior derecho de 17,3 mm y lóbulo inferior izquierdo de 52,5 x 43,1 mm y de 20,6 mm, estos últimos con implicación pleural y contornos espiculados y mal delimitados, sugiriendo su correspondencia con una neoplasia pulmonar primaria multicéntrica dados los antecedentes del paciente.

2. Tac Tap Febrero 2011

Resumen: respecto al lesiones nodulares visualizadas en el previo han disminuido significativamente las dos lesiones midiendo ahora la lesión basal derecha aproximadamente un centímetro diámetro mayor y la basal izquierda 3,5 x 1,2 cm, sin cambios a nivel del pseudonódulo situado a nivel del LM. No se observan otros hallazgos.

3. Pet-Tac (Tomografía por emisión de positrones) 21/11/2011

Nódulo pulmonar de 18.8 x 19 mm con SUV 4.8. Lesión hiliar en 10L con SUV 3.8

4. Tac Tap 30/02/2013

Resumen: Micronódulos mal definidos en pulmón derecho e izquierdo, el mayor en LII que mide 9 mm y tiene un centro sólido. Puede corresponder a metástasis pulmonares. Cambios postquirúrgicos. Pequeñas adenopatías en receso prevascular y para traqueal derecho que miden 8 mm.
Conclusión: enfermedad en remisión, a valorar micronódulos pulmonares.

5. Tac Tap 25/04/2013

Resumen: Disminución del tamaño o desaparición de los nódulos pulmonares difusos bilaterales. Persiste únicamente nódulo en LM de 8x5 mm y pequeñas adenopatías en receso prevascular y paratraqueal derecho de 8mm.
Conclusión: buena respuesta al tratamiento. Respuesta parcial.

6. Tac Tap 02/10/2013

Tórax: Cambios postquirúrgicos de lobectomía inferior izquierda. Siguen identificándose pequeñas lesiones nodulares y psudonodulares en pulmón derecho sin cambios respecto a estudios anteriores. No se identifican lesiones pulmonares de nueva aparición ni adenopatías. Derrame pleural derecho que no existía en la exploración anterior, con pequeña atelectasia.

7. Tac Tap 07/06/2016

Conclusión: Aumento de tamaño y captación de 3 adenopatías mediastínicas superiores en estación 3A, en probable relación con recidiva ganglionar.

ANATOMÍA PATOLÓGICA

Los resultados que se obtienen son compatibles con un Adenocarcinoma de pulmón, que se estadifica como un T4c N2 M1a (Estadio IV). Se procede, así mismo, al estudio de EGFR (epidermal growth factor receptor), ALK (anaplastic lymphoma kinase) que son negativos.

TRATAMIENTO

Por su extensión, el tumor es considerado irresecable y tampoco es candidato a recibir tratamiento con Radioterapia. Carece de mutaciones driver (EGFR y ALK negativos), por lo que se inicia tratamiento con Quimioterapia: recibió 6 ciclos de Cisplatino-Pemetrexed con buena respuesta parcial (***Figura 1***), por lo que se decidió mantenimiento con Pemetrexed.

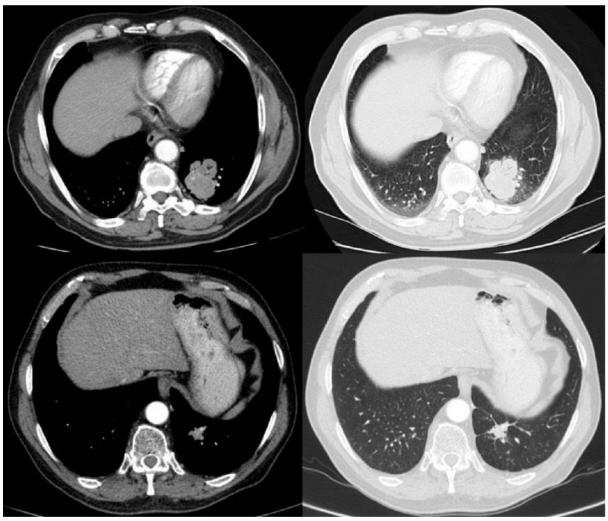

Figura 1. Adenocarcinoma de pulmón. Evolución de nódulo principal pre y post-quimioterapia. Ventana mediatizo: imágenes columna izquierda. Ventana pulmón: imágenes columna derecha.

EVOLUCIÓN

El paciente se mantiene asintomático desde el inicio del tratamiento, realizándose seguimiento en Consultas externas cada 3 meses con analítica y TAC de control (*Prueba de imagen 2*). Como efectos secundarios, refiere únicamente episodios de náuseas ocasionales que ceden con antieméticos. Por lo demás, hace vida activa con un PS (Performance status) 0.

En Noviembre de 2011 acude a la consulta para ciclo 20 de Pemetrexed y cuenta episodios de tos seca junto con disnea a grandes esfuerzos. Se realiza un PET-TAC (*prueba de imagen 3*) en el que se detecta Enfermedad mínima. Por ello, se decide valorar el caso en Comité de tumores. Dado que en este momento el paciente presenta un único nódulo en lóbulo inferior izquierdo y un buen PS, se considera resecable y operable, por lo que se decide intervención quirúrgica con Linfadenectomía y Lobectomía de lóbulo inferior izquierdo, que es llevada a cabo el 09/03/2012. Tras la cirugía, se realiza nuevo TAC TAP de control y estudio anatomopatológico de las piezas y el paciente se considera libre de enfermedad en este momento, con un estadiaje TNM T2A N0 M0. Se decide detener Pemetrexed de mantenimiento, habiendo recibido hasta entonces 22 ciclos.

De nuevo el paciente se mantiene completamente asintomático, sin hallazgos en el seguimiento hasta TAC TAP realizado casi un año después (*prueba de imagen 4*). En ésta se detecta progresión de enfermedad por aparición de nódulos pulmonares bibasales. Dada la buena respuesta previa del paciente al Pemetrexed en monoterapia, se decide reiniciar dicho tratamiento, que se reintroduce en Febrero de 2013. En la primera prueba de imagen de control ya se describe remisión parcial de enfermedad (*prueba de imagen 5*). El paciente se mantiene de nuevo con enfermedad en remisión y buen estado general durante varios meses.

En Octubre de ese mismo año, el paciente refiere de nuevo disnea a mínimos esfuerzos y cuadro de fiebre sin otro foco aparente. A la exploración física destaca semiología de derrame pleural derecho, que se confirma al valorar el TAC de control (*prueba de imagen 6*). Ante estos hallazgos, se solicita Toracocentesis diagnóstico-terapéutica y cultivos, siendo todos los resultados negativos para células malignas. Se decide actitud expectante: se suspende Pemetrexed (tras 34 ciclos) y se pauta antibioterapia.

Desde ese momento, el paciente se recupera de la clínica mencionada y continúa seguimiento

en las consultas sin incidencias. En las pruebas de imagen persiste mínimo derrame pleural derecho crónico, sin apreciarse nuevos cambios. Tras 2 años y medio de evolución manteniéndose el paciente asintomático y con enfermedad en remisión, en Marzo de 2016 acude con cuadro de infección respiratoria y una imagen en TAC sugestiva de Bronquiolitis. Ante esto, se pauta antibiótico y se solicita nuevo TAC TAP de control. En éste se aprecia mejoría de las imágenes de bronquiolitis, pero llama la atención la aparición de 3 nuevas adenopatías (*prueba de imagen 7*). Se decide solicitar batería completa de exploraciones con PET, Virus respiratorios, Mantoux y cultivo de esputo. En el PET se confirma una única adenopatía hipermetabólica. No es posible tomar muestra por Broncoscopia por lo que, ante la duda surgida por la posibilidad de progresión ganglionar, pero teniendo en cuenta la clínica infecciosa del paciente, se comenta el caso en Comité de tumores y se decide Mediastinoscopia por Cirugía torácica. El estudio anatomopatológico de la adenopatía concluye linfadenopatía reactiva inespecífica, sin apreciarse signos de malignidad. El Mantoux es claramente positivo. El paciente niega estar vacunado frente a la Tuberculosis, por lo que se solicita un Quantiferon que resulta también positivo. Ante estos hallazgos, se decide comentar el caso con la Unidad de Enfermedades infecciosas. Estos completan el estudio con Tinción de Ziehl-Neelsen y Cultivo de esputo en medio Lowestein Jensen, que son negativos. Además, el paciente había permanecido durante todo este tiempo asintomático, por lo que concluyen Infección tuberculosa latente (ITL) y deciden dar tratamiento tuberculostático con dos fármacos: RIFINAH (Rifampicina más Isoniazida). El diagnóstico no puede quedar del todo establecido por el hecho de que no se realiza PCR Micobacterium tuberculosis ni resto de estudios microbiológicos de la adenopatía extirpada. Sin embargo, lo cierto es que con este tratamiento desaparecen las adenopatías que motivaron el estudio (***Figura 2***) y la evolución del paciente ha sido buena, encontrándose asintomático en la última vista a Consultas en Enero de 2017.

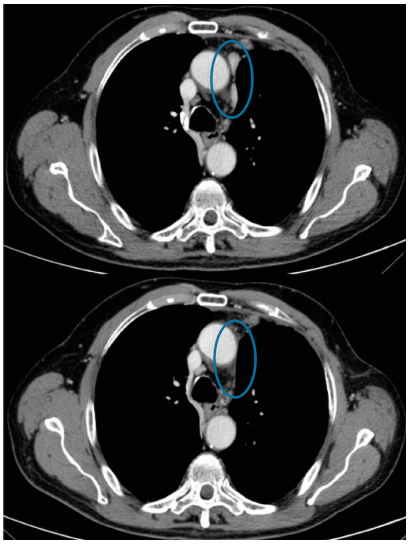

Figura 2. Comparativa de las adenopatías antes y después del tratamiento con Tuberculostáticos.

DISCUSIÓN

En los últimos años se han logrado grandes avances en el tratamiento del cáncer de pulmón, con nuevas terapias cada vez más individualizadas y dirigidas a dianas específicas. Esto ha permitido obtener supervivencias cada vez más prolongadas, incluso en pacientes con enfermedad metastásica en el momento del diagnóstico.

La elección del tratamiento debería basarse en las características moleculares del tumor, buscando mutaciones somáticas (EGFR, ALK, ROS1) que confieren sensibilidad a inhibidores específicos [1]. Nuestro paciente no presentaba ninguna de estas mutaciones. En esa situación, el régimen inicial debería consistir en 4-6 ciclos con un doblete de platino (con una mayor tasa de supervivencia libre de enfermedad y una mayor supervivencia global en comparación con un único agente, nivel de

evidencia 2A [2, 3, 4]). La elección de cisplatino o carboplatino como agente inicial va a depender en gran medida del estado del paciente, ya que se considera el cisplatino algo más tóxico pero con una tasa de respuesta mayor en los ensayos realizados hasta el momento, aunque el beneficio en la supervivencia es pequeño y no significativo (Evidencia grado 2B). En nuestro caso se decidió iniciar el Cisplatino por el hecho de ser un paciente joven con PS0 y la tolerancia fue excelente. Al mismo tiempo, dada la histología no escamosa del tumor, se optó por la combinación con Pemetrexed. En aquellos casos en los que se objetiva respuesta, continuaríamos con mantenimiento en monoterapia, ya que esto ha demostrado un aumento de la supervivencia libre de progresión y de la supervivencia global en pacientes con enfermedad estable tras la inducción inicial. Se decidió continuar con el mismo agente, siendo el Pemetrexed uno de los citotóxicos recomendados según diversos ensayos clínicos por su efecto en la supervivencia en pacientes con histología no escamosa [5, 6, 7, 8] . (***Figura 3***).

Nuestro paciente fue diagnosticado en Marzo de 2010 y continuaba con enfermedad estable en su última visita en Enero de 2017. Se trata, por tanto, de un paciente que se ha convertido en un largo superviviente gracias a las líneas terapéuticas establecidas en la actualidad según los resultados de los ensayos más recientes.

Pero en este caso no ha sido únicamente debido al tratamiento con Quimioterapia, sino que tras una progresión a enfermedad mínima en 2012 se reconsideró la situación del paciente y se decidió en Comité de tumores intervenir quirúrgicamente. Gracias a la quimioterapia, una neoplasia considerada inicialmente irresecable pudo ser intervenida con éxito, hasta el punto de poder retirar el mantenimiento durante un periodo de tiempo. Por ello, este caso nos debería recordar la importancia del abordaje multidisciplinar y de replantearnos siempre la situación y las distintas op-

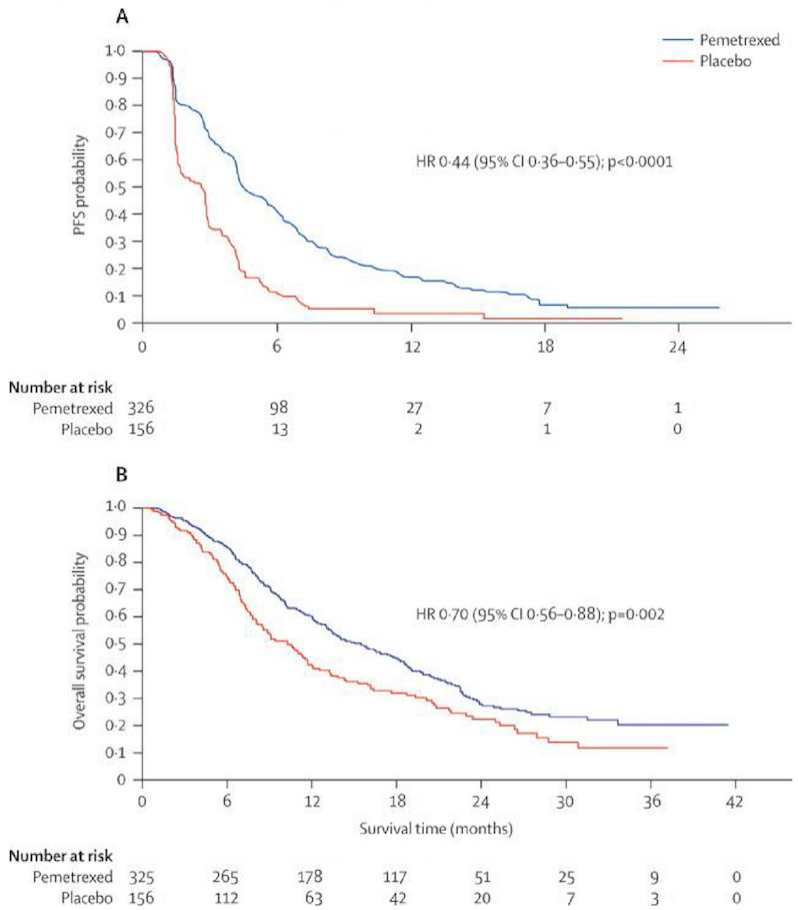

Figura 3. Supervivencia libre de progresión y supervivencia global en la población estudiada con carcinoma microcítico de pulmón, histología no-escamosa [5].

ciones de manejo que tenemos de forma individualizada.

Nuestro paciente, además, ha sido diagnosticado recientemente de una Tuberculosis latente, tras aparición de 3 adenopatías que inicialmente se consideraron progresión de enfermedad. De nuevo hemos necesitado de la colaboración de los cirujanos torácicos para el estudio de las mismas y del consejo de los compañeros de la Unidad de enfermedades infecciosas, de modo que en estos momentos las adenopatías han desaparecido tras el tratamiento tuberculostático. Existen pocos casos descritos con experiencias similares [9, 10], ya sea con Tuberculosis u otros procesos infecciosos. Este caso ilustra muy bien la necesidad de hacer un seguimiento estrecho de nuestros pacientes y la importancia de tener en cuenta que todos ellos pueden padecer otros cuadros clínicos no relacionados con su patología de base, por lo que debemos estar atentos para poder identificarlos, rebiopsiando cuando sea preciso o ampliando con nuevas exploraciones y estudios. Hoy en día los estudios relacionados con indicaciones para rebiopsiar hablan únicamente del estudio de biomarcadores [11], por lo que tal vez sería conveniente ahondar más en este campo.

REFERENCIAS

1. Rogerio C Lilenbaum, MD, FACP. Systemic therapy for the initial management of advanced non-small cell lung cancer without driver mutation. January 2017. Up to date

2. Delbaldo C, Michiels S, Syz N, et al. Benefits of adding a drug to a single-agent or a 2-agent chemotherapy regim in advanced non-small-cell lung cancer: a meta-analysis. JAMA 2004; 292:470

3. M. Reck, S. Popat, N. ReinmuthD, De Ruysscher, K. M. Kerr, S. Peters. Metastatic non-small-cell lung cancer (NSCLC): ESMO Clinical Practice Guidelines for diagnosis, treatment and follow-up. Ann Oncol (2014)

4. Joan H. Schiller, M.D., David Harrington, Ph.D., Chandra P. Belani, M.D., Corey Langer, M.D.et al. Comparison of Four Chemotherapy Regimens for Advanced Non–Small-Cell Lung Cancer. N Engl J Med Jan 2002; 346:92-98

5. Paz-Ares L, de Marinis F, Dediu M, et al. Maintenance therapy with pemetrexed plus best supportive care versus placebo plus best supportive care after induction therapy with pemetrexed plus cisplatin for advanced non-squamous non-small-cell lung cancer (PARAMOUNT): a double-blind, phase 3, randomised controlled trial. Lancet Oncol 2012; 13:247.

6. Paz-Ares LG, de Marinis F, Dediu M, et al. PARAMOUNT: Final overall survival results of the phase III study of maintenance pemetrexed versus placebo immediately after induction treatment with pemetrexed plus cisplatin for advanced nonsquamous non-small-cell lung cancer. J Clin Oncol 2013; 31:2895.

7. Reck M, Paz-Ares LG, de Marinis F, et al. PARAMOUNT: Descriptive subgroup analyses of final overall survival for the phase III study of maintenance pemetrexed versus placebo following induction treatment with pemetrexed plus cisplatin for advanced nonsquamous non-small-cell

lung cancer. J Thorac Oncol 2014; 9:205.

8. Tudor Ciuleanu, Thomas Brodowicz, Christoph Zielinski, Joo Hang Kim et al. Maintenance pemetrexed plus best supportive care versus placebo plus best supportive care for non-small-cell lung cancer: a randomised, double-blind, phase 3 study. Lancet 2009; 374: 1432–40

9. J.I. Ortiz Mera. A. Pereira Vega. R. Ayerbe García. Grávalos Guzmán. J.A. Maldonado Pérez. A man with lung cancer and tuberculosis: a false positive by positron emission tomography and its clinical repercussions. Archivos de bronconeumología. Volume 38, Issue 2, 2002, Pages 90-92

10. E. Martínez Moragón, P. Cordero Rodríguez, J. Sanchís Aldás,M. León Fábregas, M. Perpiñá Tordera, J. Aparicio Urtasun* Coincident bronchogenic carcinoma and active tuberculosis of the lung. Archivos de bronconeumología. Volume 31, Issue 1, January 1995, Pages 32–34

11. Christos Chouaid, Cecile Dujon, Pascal Do, Isabelle Monnet, Anne Madroszyk, Herve Le Caer, Jean Bernard Auliac, Henri Berard, Pascal Thomas et al. Feasibility and clinical impact of re-biopsy in advanced non small-cell lung cancer: A prospective multicenter study in a real-world setting (GFPC study 12-01). Lung cancer. November 2014Volume 86, Issue 2, Pages 170–17

Cuando el segundo plato es el plato principal. Inmunoterapia en 2º línea en cáncer de pulmón no microcítico.

Dr. Alberto Jacobo Cunquero Tomás (1), Dra. Ana Blasco Codellat (1)

RESUMEN

El tratamiento del cáncer de pulmón no microcítico está viviendo una revolución que está cambiando el paradigma de tratamiento en esta neoplasia; siendo el principal adalid de ello el anti-PD-1 nivolumab. Las respuestas a este y otros agentes inmunoterápicos, además de relativamente lentas, tienden a ser mantenidas en el tiempo y a presentar patrones variables. Todo ello la convierte en un arma terapéutica más del arsenal disponible, y que habrá de ser usada en pacientes seleccionados.

Para ilustrarlo, presentamos el caso de un paciente de 36 años con diagnóstico de carcinoma epidermoide de pulmón metastásico con una buena y mantenida respuesta a nivolumab en segunda línea de tratamiento tras progresión a doblete de platino con buena respuesta.

DESCRIPCIÓN DEL CASO

Paciente varón de 36 años que consulta por tos y expectoración abundante de 3 meses de evolución asociando hemoptisis leve. Asocia además cuadro de disnea de reciente aparición, con edema facial, circulación colateral y edema en esclavina a la exploración física. Sin semiología infecciosa por aparatos ni otra sintomatología asociada al margen de la descrita.

Como antecedentes personales, destaca hábito tabáquico de 30 paquetes/año, una hipertensión arterial sin tratamiento farmacológico, y trabajo en carpintería desde los 18 años.

Ante la clínica referida, se completa el estudio con angiografía que confirma el diagnóstico de Síndrome de Vena Cava Superior (SVCS); colocándose un stent vascular y quedando el paciente ingresado para completar el estudio etiológico del cuadro.

Se realiza un TC de tórax-abdomen que muestra una masa de 70 x 95 x 85 mm que ocupa gran parte del lóbulo superior derecho (LSD) de características sólidas y bordes bien delimitados con área de neumonitis adyacente; un mazacote adenopático de 6 cm de diámetro cráneo-caudal que comprime la vena cava superior; y múltiples adenopatías axilares bilaterales de predominio izquierdo y en ambos huecos supraclaviculares. (**Figura 1**)

Se procede a la realización de una fibrobroncoscopia con toma de biopsia, que muestra una estenosis maligna secundaria bronquio

Dr. Alberto Jacobo Cunquero Tomás
(1) Servicio de Oncología Médica
Hospital General Universitario de Valencia

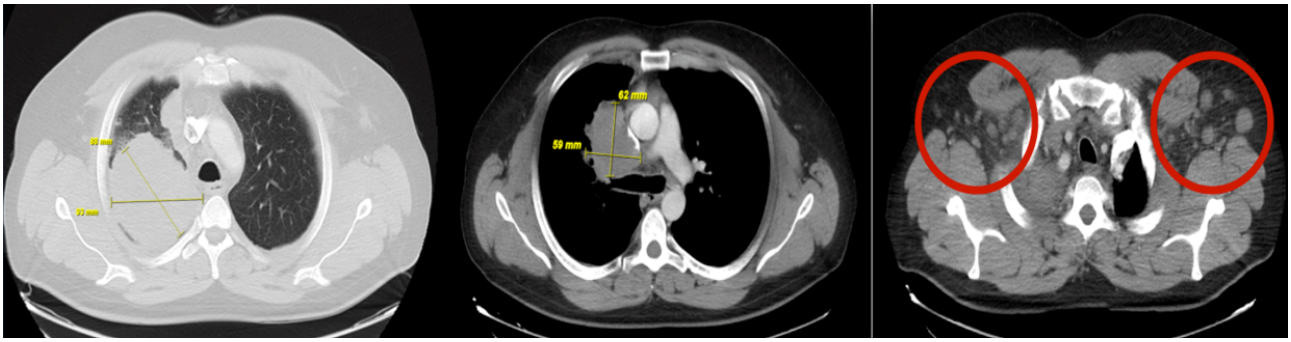

Figura 1. Enfermadad al diagnóstico: nivel pulmonar, mediastínico y axilar.

segmentario anterior y apical con engrosamiento carinal.
La anatomía patológica de la muestra tomada da el diagnóstico de carcinoma pobremente diferenciado probablemente epidermoide, EGFR y ALK no mutados.

Por tanto, estamos ante un paciente con diagnóstico de carcinoma indiferenciado, más probablemente epidermoide, de pulmón E-IV (cT3N3M1 - adenopatías axilares bilaterales).

Ante este diagnóstico, se propone tratamiento dentro del ensayo clínico de primera línea CA 184-104, con carboplatino + paclitaxel + ipilimumab; para el que cumplía todos los criterios de inclusión y ninguno de exclusión, manteniendo un buen estado general tras stent vascular.

Previo inicio del tratamiento, el paciente vuelve a presentar clínica de *SVCS c*onfirmado por angiografía, que además mostraba múltiples trombos en la luz de stent previo; requiriendo el paciente la colocación de una segunda prótesis vascular con resolución del cuadro.
Ante empeoramiento clínico del paciente que condicionaba retraso en el inicio del tratamiento dentro de ensayo clínico, se optó por inicio de tratamiento quimioterápico asistencial con esquema cisplatino + vinorelbina; con buena tolerancia a la misma y presentando, tras el primer ciclo, disminución del tamaño de las adenopatías cervicales y axilar izquierda.
Tras tres ciclos de tratamiento, el paciente presentó una respuesta parcial radiológica importante que se mantuvo tras seis ciclos de tratamiento; con disminución de la masa del lóbulo superior derecho que contactaba con el cayado de la ácigos y engloba los bronquios segmentarios del lóbulo superior, y disminución del bloque adenopático lateral de la vena cava superior.
Tras haberse alcanzado la máxima respuesta, se inició seguimiento trimestral activo.

Tras 10 meses de seguimiento, coincidiendo con empeoramiento de su disnea y de su dolor basal, el paciente presentó progresión de enfermedad, con aumento de tamaño de la tumoración pulmonar y de las adenopatías mediastínicas y aparición de adenopatías cervicales de novo.
Dichas adenopatías cervicales se biopsiaron, confirmándose su origen metastásico pulmonar con la misma histología inicial: inidiferenciado más probablemente epidermoide, con mutaciones negativas.

Ante progresión franca de enfermedad confirmada anatomo-patológicamente, se inició tratamiento de segunda línea con nivolumab dentro del programa de acceso expandido.
Tras 6 ciclos de tratamiento, el paciente presentó una respuesta parcial radiológica con me-

joría del estado general: refería buen control del dolor, desaparición de las náuseas y vómitos y mejoría de la disnea. Presentó muy buena tolerancia a tratamiento, salvo por algún episodio de diarrea, que se controló bien con loperamida. Incidentalmente, presentó una disminución en la coloración y en el tamaño de su nevus facial.

En las subsiguientes reevaluaciones tras 12, 18, 24, 30 y 36 ciclos de nivolumab, el paciente ha seguido manteniendo dicha **r**espuesta parcial con constante reducción del volumen tumoral por criterios RECIST 1.1; presentando en el momento de la última reevaluación tan solo la masa mediastínica anterolateral derecha en íntimo contacto con la vena cava superior.
Además, el paciente mantiene un buen estado general con excelente tolerancia al tratamiento que no ha requerido ajuste de dosis ni interrupciones. (**Figura 2**)

DISCUSIÓN

El cáncer de pulmón es a día de hoy la primera causa de muerte y el segundo tumor en incidencia a nivel mundial; siendo en España también el primero en mortalidad y el tercero en incidencia en ambos sexos, aunque con mayor porcentaje de varones afectados [1]. A nivel histológico, los tumores no microcíticos suponen el 85% de todos los diagnósticos frente al 15% de los microcíticos o de célula pequeña. Dentro de los no microcíticos podemos distinguir a grosso modo 2 histologías principales, como son los carcinomas epidermoides, más relacionados con el hábito tabáquico; y los adenocarcinomas, frecuentemente derivados de la alteración de diversas vías oncogénicas como EGFR, KRAS o BRAF.
Hasta hace pocos años, la única arma terapéutica de que disponíamos en este tipo de tumores era la quimioterapia, con supervivencias globales en torno a 9-12 meses en el mejor de los casos. Es esta la opción que finalmente escogimos para nuestro paciente dados los constantes retrasos en el inicio dentro del ensayo clínico con quimioterapia-inmunoterapia en combinación, que estaba previsto.
El esquema escogido fue el doblete de cisplatino con vinorelbina, en virtud de tres ensayos clínicos que mostraron beneficio tanto en supervivencia global (8 a 11 meses), tiempo a la progresión (en torno a 4 meses) y tasa de respuesta (25%-30% de respuestas completas o parciales) [2,3,4]. Nuestro paciente presentó un tiempo a la progresión inusualmente alto (10 meses) respecto a lo registrado en los ensayos, y una respuesta parcial mantenida durante ese tiempo.

Afortunadamente, la aparición de fármacos dirigidos a ciertas dianas terapéuticas (erlotinib en EGFR mutados [5], crizotinib en traslocaciones ALK [6], etc.) han mejorado el pronóstico de cierto subgrupo de pacientes que presentan estas mutaciones, con supervivencias

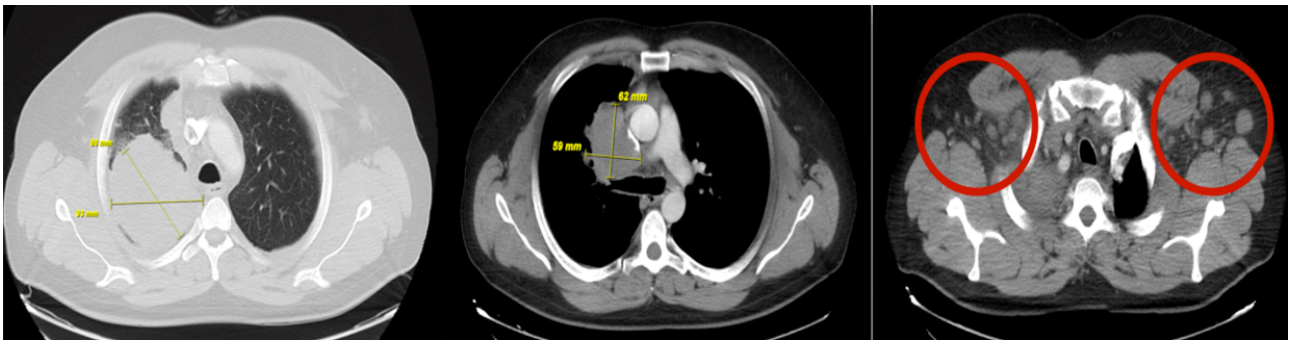

Figura 2 : Enfermedad al inicio (A) y a los 36 ciclos (B) de nivolumab

globales superiores a los 2 años en algunos casos.

Recientemente, tras su éxito en el campo del melanoma, los fármacos inmunoterápicos han comenzado a despuntar en el tratamiento del cáncer de pulmón no microcítico; fundamentalmente tras el desarrollo de dos grandes familias de moléculas, los anti-CTLA4 (ipilimumab, tremelimumab) y los anti-PD1/ anti-PDL1 (nivolumab, pembrolizumab, atezolizumab). Dentro de estos últimos, el nivolumab fue el primero en posicionarse como una segunda línea efectiva en el cáncer de pulmón no microcítico subtipo escamoso.

La primera experiencia firme con nivolumab en cáncer de pulmón la tenemos con el ensayo *CheckMate 063* [7], un fase II de brazo único que evaluaba nivolumab a la dosis 3mg/kg (obtenida en el ensayo *CA209-003* [8]) en pacientes con carcinoma escamosos de pulmón E-IIIB o E-IV pretratados. La tasa de respuesta fue del 14,5%, con un 77% de los pacientes con respuesta mantenida en el tiempo; una supervivencia global de 8,2 meses; y una buena tolerancia al tratamiento.

El ensayo *CheckMate 017* [9], que aleatorizó pacientes con carcinoma escamoso de pulmón localmente avanzados o metastásicos pretratados, a nivolumab o docetaxel confirmó estos resultados: la tasa de respuesta fue del 20% para nivolumab frente a docetaxel; con una supervivencia global de 9,2 meses con nivolumab frente a los 6 meses con quimioterapia. También en la histología no escamosa (CheckMate 057 [10]) nivolumab presentó similares resultados, con indicios de mejores respuestas en aquellos con alta expresión de PDL-1; aspecto que no se vio en el ensayo previo con tumores escamosos.

Con estos resultados aprobó la FDA nivolumab en segunda línea en cáncer de pulmón; y en base a estos resultados recibió nuestro paciente el fármaco, con la respuesta mantenida clínica y radiológica de 18 meses que presenta y mantiene.

La respuesta de nuestro paciente se enmarca dentro de las 4 posibles (respuesta convencional; remisión lenta; progresión inicial y respuesta posterior; nuevas lesiones y respuesta posterior) enumeradas por Wolchock y colaboradores [11] en base a lo observado en los ensayos de ipilimumab en melanoma; y que se han extrapolado al resto de patologías y familias de fármacos inmunoterápicos.

Así, nuestro paciente presenta una remisión lenta que se mantiene hasta la fecha, con reducción progresiva de las lesiones hasta, probablemente, la respuesta completa en el futuro.

En cuanto a las toxicidades, en los ensayos citados [9,10] las más frecuentes en el brazo de nivolumab fueron la astenia, diarrea y neumonitis, con escasos casos en grado 3 o 4, lo que tradujo una buena tolerancia al tratamiento. En el caso de nuestro paciente, el tratamiento está siendo muy bien tolerado, con algunos episodios de diarrea grado 1 que no han requerido ni interrupción de tratamiento y empleo de corticoterapia para su manejo.

Otros fármacos inmunoterápicos han sido testados en segunda línea de tratamiento en el cáncer de pulmón no microcítico, como el anti-PD1 pembrolizumab [12] o en anti-PDL1 atezolizumab [13], ambos aprobados por la FDA en base sendos ensayos clínicos que demostraron beneficio en pacientes con alta expresión de PDL1.

También en primera línea se han hecho un hueco, fundamentalmente pembrolizumab, en trámite de aprobación por la EMA para el tratamiento de primera línea en pacientes con alta expresión de PDL1 en base al ensayo clínico Keynote 024 [14], que demostró beneficio tanto en supervivencia global como en supervivencia libre de progresión frente a

quimioterapia estándar en este subgrupo de pacientes.

El futuro del tratamiento del cáncer de pulmón no microcítico, en cualquiera de sus histologías, y en ausencia de dianas moleculares específicas, parece pasar por la inmunoterapia, tanto en combinación entre si (CheckMate 012 [15], Keynote 021 [16]) como en combinación con quimioterapia (CA-2009-003).
En nuestro caso, ya se intentó incluir a nuestro paciente en un ensayo clínico con esta combinación inmunoterapia + quimioterapia; buscando aumentar la antigenicidad tumoral y, por tanto, las posibilidades de respuesta inmune al combinar el anti-CTLA4, en este caso. No obstante, tenemos que tener en cuenta, a la hora de decidir una estrategia terapéutica, cuál es el estado del paciente y qué tipo de respuesta buscamos; pues con quimioterapia las respuestas, aunque sean más recortadas en el tiempo generalmente, tienden a ser más precoces que las que se consiguen con los tratamientos inmunoterápicos, más mantenidas en el tiempo (aquellos que responden) aunque lentas en su aparición y en su radicalidad.

En conclusión, en los últimos tiempos se nos ha abierto un amplio abanico de posibilidades en el tratamiento del cáncer de pulmón no microcítico, desde las terapias dirigidas frente alteraciones oncogénicas, hasta la irrupción de los inhibidores de *inmunocheckpoints* en monoterapia o en combinación entre sí o con quimioterapia estándar o terapias dirigidas.
Con ello, progresivamente, estamos convirtiendo el cáncer de pulmón no ya en una entidad única sino en muchas enfermedades con dianas diferentes y estrategias terapéuticas personalizadas encaminadas a conseguir mayores supervivencias manteniendo una excelente calidad de vida.

REFERENCIAS

1. Galcerán J et al. Cancer incidence in Spain, 2015. Clin Transl Oncol. 2017 Jan 16.
2. Fossella F, Periera JR, von Pawel J, et al. Randomized, multinational, phase III study of docetaxel plus platinum combinations versus vinorelbine plus cisplatin for advanced non-small-cell lung cancer: the TAX 326 study group. *J Clin Oncol.* 2003; 21(16):3016–3024
3. Ohe Y, Ohashi Y, Kubota K, et al. Randomized phase III study of cisplatin plus irinotecan versus carboplatin plus paclitaxel, cisplatin plus gemcitabine, and cisplatin plus vinorelbine for advanced non- small-cell lung cancer: Four-Arm Cooperative Study in Japan. *Ann Oncol.* 2007;18:317–323
4. Kelly K, Crowley J, Bunn PA, et al. Randomized phase III trial of paclitaxel plus carboplatin versus vinorelbine plus cisplatin in the treatment of patients with advanced non-small cell lung cancer: A Southwest Oncology Group trial. *J Clin Oncol.* 2001;19:3210–3218.
5. Cataldo VD et al. Treatment of non-small-cell lung cancer with erlotinib or gefitinib. N Engl J Med. 2011 Mar 10;364(10):947-55.
6. Solomon BJ et al. First-line crizotinib versus chemotherapy in ALK-positive lung cancer. N Engl J Med. 2014 Dec 4;371(23):2167-77
7. Rizvi NA, Mazières J, Planchard D, Stinchcombe TE, Dy GK, Antonia SJ, et al. Activity and safety of nivolumab, an anti-PD-1 immune checkpoint inhibitor, for patients with advanced, refractory squamous non-small-cell lung cancer

(CheckMate 063): a phase 2, single-arm trial. Lancet Oncol. 2015;16(3):257-65.

8. Gettinger SN, Horn L, Gandhi L, Spigel DR, Antonia SJ, Rizvi NA, et al. Overall survival and long-term safety of nivolumab (anti-programmed death 1 antibody, BMS-936558, ONO-4538) in patients with previously treated advanced Non–small-cell lung cancer. J Clin Oncol. 2015;33(18):2004-12.

9. Brahmer J, Reckamp KL, Baas P, Crinò L, Eberhardt WE, Poddubskaya E, Nivolumab versus Docetaxel in Advanced Squamous-Cell Non-Small-Cell Lung Cancer. N Engl J Med. 2015;373(2):123-35.

10. Borghaei H, Paz-Ares L, Horn L, Spigel DR, Steins M, Ready NE, et al. Nivolumab versus docetaxel in advanced nonsquamous Non–small-cell lung cancer. N Engl J Med. 2015;373(17):1627-39

11. Wolchok JD1, Hoos A, O'Day S, Weber JS, Hamid O, Lebbé C, Maio M, Binder M, Bohnsack O, Nichol G, Humphrey R, Hodi FS. Guidelines for the evaluation of immune therapy activity in solid tumors: immune-related response criteria. Clin Cancer Res. 2009 Dec 1;15(23):7412-20.

12. Herbst RS, Baas P, Kim DW, Felip E, Pérez-Gracia JL, Han JY, et al. Pembrolizumab versus docetaxel for previously treated, PD-L1-positive, advanced non-small-cell lung cancer (KEYNOTE-010): a randomised controlled trial. Lancet. 2016;387(10027):1540-50.

13. Rittmeyer A, Barlesi F, Waterkamp D, Park K, Ciardiello F, von Pawel J,et al; OAK Study Group. Atezolizumab versus docetaxel in patients with previously treated non-small-cell lung cancer (OAK): a phase 3, open-label, multicentre randomised controlled trial. Lancet. 2016 Dec 12

14. Reck M, Rodríguez-Abreu D, Robinson AG, Hui R, Csőszi T, Fülöp A, Gottfried M, Peled N, Tafreshi A, Cuffe S, O'Brien M, Rao S, Hotta K, Leiby MA, Lubiniecki GM, Shentu Y, Rangwala R, Brahmer JR; KEYNOTE-024 Investigators. Pembrolizumab versus Chemotherapy for PD-L1-Positive Non-Small-Cell Lung Cancer. N Engl J Med. 2016 Nov 10;375(19):1823-1833.

15. Hellmann, NA Rizvi, JW Goldman, SN Gettinger, H Borghaei, JR Brahmer, et al. Nivolumab Plus Ipilimumab as First-Line Treatment for Advanced Non-Small-Cell Lung Cancer (CheckMate 012): Results of an Open-Label, Phase 1, Multicohort Study. Lancet Oncol 2016 Dec 02

16. Langer CJ, Gadgeel SM, Borghaei H, Papadimitrakopoulou VA, Patnaik A, Powell SF, et al; KEYNOTE-021 investigators. Carboplatin and pemetrexed with or without pembrolizumab for advanced, non-squamous non-small-cell lung cancer: a randomised, phase 2 cohort of the open-label KEYNOTE-021 study. Lancet Oncol. 2016;17(11):1497-1508.

Neumonitis secundaria a inhibidores de PD1 en pacientes con carcinoma no microcítico de pulmón (CNMP). Revisión a propósito de un caso.

Dra. Beatriz Honrubia Peris (1), Dra. Julia Hidalgo Coloma (1), Dr. René A. Albino Pérez (1), Dra. Mª Carmen Gómez Soler (1), Dr. Javier Garde Noguera (1)

RESUMEN

Presentamos el caso de un paciente de 55 años diagnosticado de adenocarcinoma de pulmón avanzado que desarrolló neumonitis durante el tratamiento con Nivolumab. En los últimos años la monoterapia con inhibidores de PD1 y PDL1, Nivolumab, Pembrolizumab y Atezolizumab [2, 4], ha conseguido aumentar la supervivencia global en comparación con la quimioterapia estándar. La llegada de este nuevo arsenal terapéutico ha permitido aumentar la esperanza de vida de los pacientes con cáncer de pulmón avanzado, pero ha traído asociadas nuevas formas de toxicidad relacionada con autoinmunidad que los oncólogos debemos conocer y manejar. Uno de los efectos adversos que puede ser potencialmente más grave es la neumonitis, que aunque aparece en un número limitado de casos, puede poner en riesgo la vida del paciente. El objetivo de este artículo es revisar la forma de presentación, diagnóstico radiológico y manejo terapéutico de esta patología.

Dra. Beatriz Honrubia Peris
e-mail: beatrizhonrubia1990@gmail.com
(1) Servicio de Oncología Médica
Hospital Arnau de Vilanova de Valencia

Palabras clave : Carcinoma no microcítico de pulmón, Nivolumab, anti-PD1, segunda línea, neumonitis.

DESCRIPCIÓN DEL CASO

INTRODUCCIÓN

Varón de 55 años que acudió a consultas externas de Medicina Interna en Mayo 2013 por mal estar general y sensación de opresión torácica. Como antecedentes personales de interés presentaba diabetes mellitus tipo 2 en tratamiento con antidiabéticos orales, hipertensión e hipercolesterolemia, fumador de 80 paquetes/año.

HISTORIA ONCOLÓGICA

Se diagnosticó en Mayo de 2013 de adenocarcinoma de pulmón con infiltración mediastínica por el tumor primario y afectación ganglionar mediastínica T4N2M0, EIIIA, EGFRwt y sin reordenamiento de ALK. Entre Junio y Septiembre de 2013 recibió tratamiento con quimioterapia (CDDP 75 mg/m2 iv d1 + Navelbine oral 60mg/m2 vo d1 y 8 cada 21

días) y radioterapia concomitante, con respuesta parcial radiológica. En Octubre 2014 presentó progresión de enfermedad por aumento de tamaño de masa pulmonar en LSD, tratado con quimioterapia con esquema Carboplatino AUC5 iv d1 + Paclitaxel 175mg/m2 iv d1 cada 21 días x 3 ciclos, seguido de reirradiación sobre tumor primario, que finalizó en Enero 2015 con estabilidad de la enfermedad. En Mayo 2015 se objetivó progresión de enfermedad a nivel local y ganglionar mediastínica, con aumento de tamaño de las lesiones e hipermetabolismo en PET-TAC. El paciente refería astenia intensa y dolores ostearticulares generalizados que limitaban su actividad diaria. Inició tratamiento de tercera línea con Nivolumab 3mg/kg cada 14 días. Presentó rápida mejoría clínica y estabilidad radiológica de la lesiones tumorales, con respuesta completa metabólica en PET-TAC tras el 5º ciclo de tratamiento.

ENFERMEDAD ACTUAL

En Abril de 2016, tras 18 ciclos de Nivolumab, el paciente presentó reaparición de astenia, junto con disnea progresiva de varios días de evolución hasta hacerse de moderados esfuerzos y tos seca no productiva. A la exploración clínica destacaban roncus y sibilantes dispersos.

EVOLUCIÓN

Se realizó TAC en el que se objetivó persistencia de la masa pulmonar en LSD, con signos de invasión mediastínica y encajamiento de bronquio principal derecho. Asociaba condensaciones periféricas subpleurales y mínimamente peribronquiales limitadas por cisura (**Figura 1**) más la presencia de múltiples imágenes nodulares bilaterales en vidrio deslustrado, con signo del halo inverso en el contexto de neumonía organizativa (**Figura 2**). Se apreciaba significativo crecimiento adenopático hiliar y mediastínico. Dado el contexto del paciente, esto hallazgos podrían corresponder a presentación atípica de enfermedad mediastínica pulmonar y ganglionar, cambios secundarios a toxicidad pulmonar por tratamiento o patología infecciosa (**Figura 1**).

Ante los hallazgos en TAC se decidió realizar fibrobroncoscopia, con árbol derecho con oclusión completa del segmento apical bronquio del lóbulo superior y casi completa del otro segmentario, debido a intenso edema de la mucosa. Se completó estudio con lavado

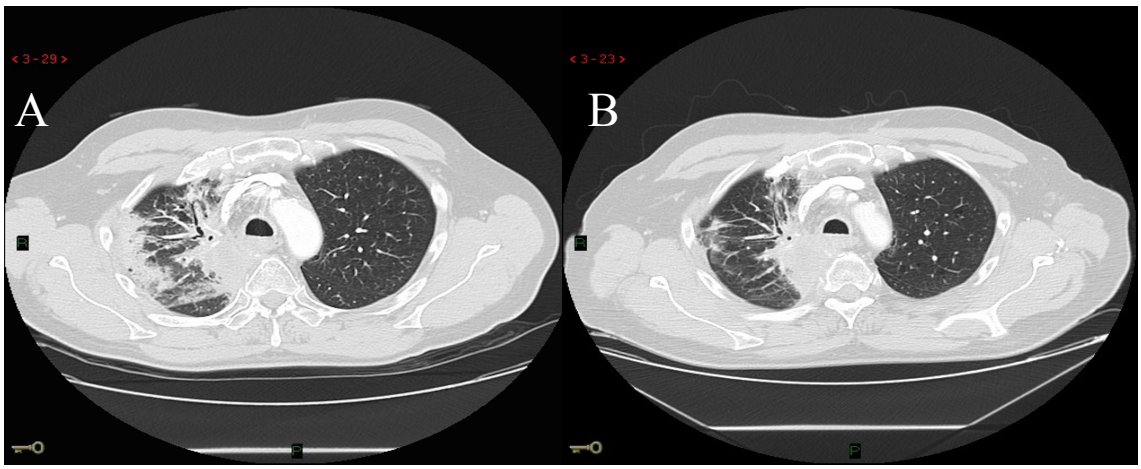

Figura 1. **A.** TAC Abril 2016 con persistencia de la masa pulmonar en LSD, más condensaciones subpleurales mal definidas con broncograma y componente peribronquial. **B.** TAC Mayo 2016 con práctica resolución de las condensaciones con mínimos cambios residuales.

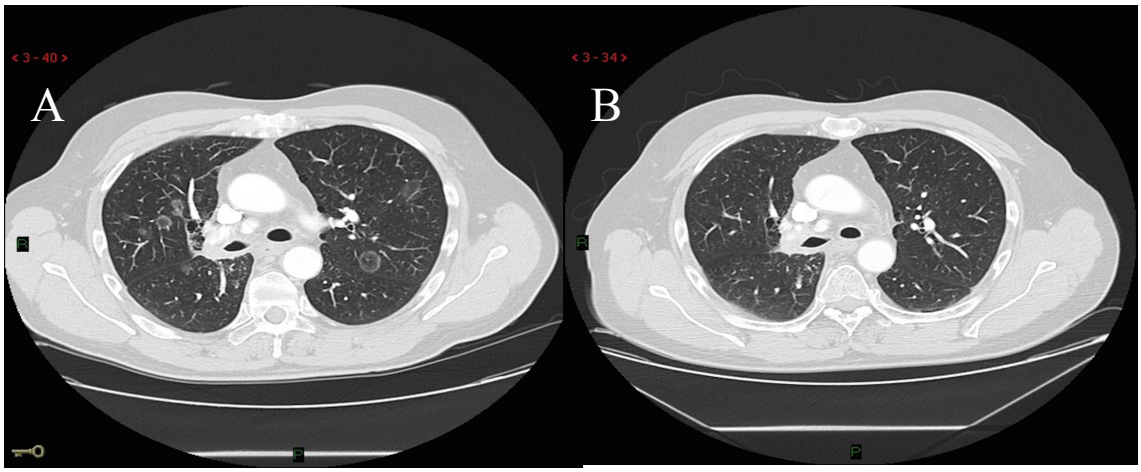

Figura 2. **A**. TAC Abril 2016 con imágenes nodulares en vidrio deslustrado con signo del halo inverso. **B.** TAC Mayo 2016 con desaparición de las lesiones.

broncoalveolar del bronquio lobar superior, obteniendo resultados de citología negativa para células malignas, PCR M. Tuberculosis y B.A.A.R negativo y sin crecimiento en cultivo bacteriológico y cultivo de hongos.

Dado el alto grado de sospecha de neumonitis secundaria a tratamiento con Nivolumab como causante de la patología pulmonar, se decidió suspender dicho tratamiento y se inició corticoides orales a altas dosis con pauta descendente. El paciente recibió Dexametasona 12 mg/día con rápida mejoría clínica y desaparición de los síntomas en 48 horas. Cuatro semanas después de interrumpir el Nivolumab, y una vez finalizado el tratamiento corticoideo, el paciente se encontraba completamente asintomático. En TAC de reevaluación se observó significativa mejoría radiológica por desaparición completa de las imágenes pseudonodulares bilaterales y subtotal de las condensaciones subpleurales y peribronquiales en LSD, más desaparición de las lesiones de aspecto nodular en vidrio deslustrado con signo del halo inverso. No se apreciaban cambios significativos en la masa pulmonar.

Debido a que se trataba de neumonitis grado 2 con resolución completa radiológica y clínica tras el tratamiento y dada la buena respuesta de la enfermedad tumoral que se estaba obteniendo, se decidió reintroducir Nivolumab. Tras el siguiente ciclo, reapareció la sintomatología con nueva sospecha de toxicidad pulmonar por lo que se instauró corticoterapia con rápida respuesta clínica y radiológica. Dos meses más tarde en PET de control se objetivó progresión de enfermedad a nivel local, por lo que se inició segunda línea de quimioterapia con Docetaxel-Nintedanib con posterior Nintedanib de mantenimiento. Actualmente, tras el último TAC de control, se encuentra con enfermedad estable.

DISCUSIÓN

El bloqueo inmunológico con los inhibidores de PD-1 han revolucionado el tratamiento de un gran numero de tumores, incluyendo el melanoma y el CPNM. Nivolumab es un anticuerpo monoclonal humano (IgG4) con diana PD-1 y es el primer inhibidor PD-1 que ha sido aprobado para el tratamiento del CPNM [(2)].

El estudio fase III randomizado CheckMate 017 comparaba Nivolumab vs Docetaxel, en pacientes con cáncer de pulmón escamoso pretratados con quimioterapia basada en platino,

demostró aumento significativo de Supervivencia Global en el brazo de Nivolumab (9.6 vs 6 meses, $p < 0.001$) [2]. El estudio CheckMate 057 tenía el mismo diseño pero en pacientes con cáncer de pulmón no escamoso avanzado, observándose igualmente un aumento significativo de la Supervivencia Global (12.2 vs 9.4 meses, p=0.002) [7]. Con estos resultados Nivolumab ha sido aprobado en Octubre de 2015 para el tratamiento de CNMP avanzado en segunda línea tras progresión a doblete de platino.

Además de que Nivolumab ofrece una prometedora eficacia, también presenta un perfil de toxicidad favorable, siendo los efectos adversos más comunes los relacionados con la toxicidad autoinmune por el incremento de linfocitos autoreactivos. Los efectos adversos descritos más frecuentes son la astenia, toxicidad cutánea colitis, hepatitis, neumonitis, vitíligo, hipofisitis y tiroiditis, normalmente reversibles y raramente severas.

La frecuencia en la que se produce neumonitis por anti-PD1, incluyendo todos los grados, se encuentra entre 1.3-3% (Nivolumab 0-1%) y suele aparecer en los primeros ciclos de tratamiento, aunque también puede aparecer en fases más avanzadas de tratamiento [5]. La forma de presentación es muy inespecífica, por lo que la aparición de nuevos síntomas respiratorios como tos, disnea o hipoxia durante el tratamiento puede ser sugestivo de neumonitis. Existen 5 grados según el patrón clínico: 1. Paciente asintomático; 2. Paciente sintomático; 3. Síntomas severos con requerimiento de oxígeno; 4. Compromiso respiratorio que requiere intervención urgente (traqueotomía o intubación); 5. Éxitus.

Dada la clínica inespecífica, para llegar a la causa se precisa de pruebas complementarias tales como TAC, fibrobroncospia con lavados broncoalveolares y estudios citológicos, bioquímicos y microbiológicos (incluido PCR para M. tuberculosis). Los hallazgos en la imagen pueden ir desde patrón de neumonía intersticial usual, patrón intersticial no especifico, neumonía organizativa, patrón de síndrome de distrés respiratorio o patrón de neumonía por hipersensibilidad [6]. Por todo ello, la neumonitis secundaria a un inhibidor de PD1 se puede considerar un diagnóstico de exclusión tras valorar clínica y resultados. Cuando la probabilidad de causa infecciosa está descartada y se sospecha del fármaco como causante, se suspende Nivolumab temporalmente y se administran corticoides orales 1-2mg/kg (en neumonitis grado 1 y 2) o suspensión definitiva y corticoides 1g/día durante 3 días con pauta descendente (en grado 3 y 4). Cuando la Neumonitis aparece en grados leves (G1-2), una vez resuelta la clínica y confirmada la resolución radiológica se puede reintroducir el fármaco a la dosis estándar.

Como conclusión, la neumonitis secundaria a fármacos inhibidores de PD1/PDL1 es un efecto adverso poco frecuente pero que puede ser potencialmente muy grave, por lo que debe de ser descartado ante la aparición de síntomas respiratorios en estos pacientes. La forma de presentación radiológica es variable, describiéndose habitualmente patrones de extensas consolidaciones de distribución periférica. El caso que presentamos asocia además un patrón radiológico poco frecuente en el que se observan pseudo-nódulos en vidrio deslustrado con halo invertido en ambos campos pulmonares. La rápida identificación y manejo con corticoides orales fueron fundamentales para la resolución del cuadro, y han permitido al paciente continuar con el tratamiento. El análisis en el futuro de amplias cohortes de pacientes permitirán la mejor caracterización del espectro radiológico y clínico de la Neumonitis asociada a inhibidores de PD1/PDL1.

REFERENCIAS

1. International Agency for Research on Cancer (IARC). Latest world. cancerstadistics. IARC; Lyon, France: 2013

2. Borghaei H, Paz-Ares L, Horn L, et al. Nivolumab versus Docetaxel in advanced nonsquamous non-small-cell lung cancer. N Eng J Med 2015,

3. Garon EB, Rizvi NQ, Hui R, et al. Pembrolizumab for the treatment of Non-small-cell lung cancer. N Eng J Med 2015;372:2018-28

4. Efficacy, safety and predictive biomarker results from a randomized phaste II study comparing MPDL3280A vs Docetaxel in 2L/3L NSCLC (POPLAR), J Clin Oncol 33, 2015 (suppl, abstr 8010).

5. Mizuki Nishino, et al. Anti-PD-1 inhibitor-related pneumonitis in non-small cell lung cancer. Cancer Immunol Res. 2016; 4:289-293.

6. Tasuku Sano, et al. Nivolumab-induced organizing pneumonia in a melanoma patient. Japanese Journal of Clinical Oncology, 2016, 46(3); 270-272.

7. N. Guibert, et al. Nivolumab for treating non-small cell lung cancer. Expert Opinion on Biological Therapy, 2015, 15:12, 1789-1797

Eficacia de inmunoterapia con anticuerpos anti-PD1 en pacientes con carcinoma no microcítico de pulmón y metástasis cerebrales. Revisión a propósito de un caso.

Dra. María del Carmen Gómez Soler (1), Dra. Julia Hidalgo Coloma (1), Dr. René A. Albino Pérez (1), Dra. Beatriz Honrubia Peris (1), Dr. Javier Garde Noguera (1)

RESUMEN

El cáncer de pulmón es la principal causa de muerte por cáncer en todo el mundo, con una mortalidad estimada de 1,6 millones de muertes en 2012, representando el 19% de las muertes por cáncer a nivel mundial. Alrededor de un 10% de los pacientes diagnosticados de cáncer de pulmón no microcítico tienen metástasis cerebrales al diagnóstico, y hasta un 30% de los pacientes las tendrá durante el desarrollo evolutivo de la enfermedad. El pronóstico de estos pacientes es en general malo, con una supervivencia mediana de 7 meses [1].

La inmunoterapia supone una nueva alternativa de tratamiento para una enfermedad con escaso arsenal terapéutico efectivo, y se ha convertido en uno de los tratamientos estándar en la segunda línea tras demostrar mayor eficacia que la quimioterapia con Docetaxel, junto con un mejor perfil de seguridad. Sin embargo, los pacientes con afectación metastásica cerebral están poco representados en los ensayos clínicos, y la eficacia de estos fármacos en este subgrupo de pacientes es controvertida.

Nos proponemos hacer una revisión sobre la eficacia de la inmunoterapia con fármacos anti-PD1 en pacientes con cáncer de pulmón no microcítico con metástasis cerebrales, a propósito de un caso clínico tratado en nuestro servicio.

Palabras clave: Nivolumab, radioterapia holocraneal, adenocarcinoma de pulmón, metástasis cerebrales.

DESCRIPCION DEL CASO

MOTIVO DE CONSULTA

Varón de 59 años de edad que acude a urgencias en Abril de 2015 por epigastralgia y hemoptisis.

ANTECEDENTES PERSONALES

Es ex-fumador desde hacía 7 años de 30 paquetes/año. Sin otros antecedentes de interés.

Dra. Maria del Carmen Gómez Soler
e-mail: mcgomezsoler@gmail.com
(1)Servicio de Oncología Médica
Hospital Arnau de Vilanova de Valencia

ENFERMEDAD ACTUAL

El paciente acude remitido por su médico de atención primaria por epigastralgia de 4 meses de evolución y dolor irradiado a hemitórax derecho con hemoptisis. En la radiografía de tórax se describe masa apical de 12 cm en lóbulo superior derecho. Ingresa para estudio.

EXPLORACIÓN FÍSICA

Paciente con buen estado general, PS1. A la exploración destaca disminución del murmullo vesicular en hemitórax derecho. Resto sin alteraciones.

PRUEBAS COMPLEMENTARIAS

- Tac abdomino-pélvico (Mayo 2015):

Masa pulmonar en LSD de 95x75 mm que contacta con pleura parietal derecha. Adenopatías patológicas a varios niveles; interlobar, paratraqueal inferior derecha e hiliar derecha. Leve engrosamiento del bronquio principal derecho a aproximadamente 2 cm de la carina, con oclusión del bronquio para el segmento apical derecho.

- Broncoscopia Mayo 2015:

Estenosis en segmentos de bronquio de lóbulo superior derecho sin visión directa de tumor. Mucosa intensamente atrófica.

- Anatomía patológica:

Citología sospechosa de malignidad en el cepillado. Biopsia positiva para adenocarcinoma de pulmón. Estudio molecular: EGFR -, ALK-, KRAS -, BRAF -

- Pet Tac Junio 2015 (**Figura 1A**):

Masa de 97x75mm en lóbulo superior derecha que presenta intensa captación en el PET (SUV 14.9) con áreas metabólicas de necrosis central en relación con neoplasia pulmonar conocida. A nivel ganglionar se identifican adenopatías hipermetabólicas sugestivas de infiltración tumoral en regiones hiliar derecha 10R (SUV 4.8), interlobar 11R (SUV 2.4) y paratraqueal inferior derecha SUV 4.7). Res-to de exploración sin evidencia de afectación tumoral.

- Ecobroncoscopia Julio 2015:

Presencia de adenopatias significativas, puncionándose para citología 4R y 10R, resultando positiva para infiltración de adenocarcinoma.

JUICIO DIAGNÓSTICO

Adenocarcinoma Pulmonar Estadio IIIA (T3N2M0)

TRATAMIENTO

En comité de tumores torácicos se decide tratamiento con quimioterapia neoadyuvante con esquema con CDDP-Docetaxel cada 21 días por 3 ciclos, que completa entre Julio y Agosto de 2015, con buena tolerancia. En PET de reevaluación (**Figura 1B**) se objetiva progresión de la enfermedad por aparición de una metástasis ósea en soma vertebral de D5, con disminución de tamaño y metabolismo de tumor primario y persistiendo actividad metabólica mediastinica. Se desestima resección quirúrgica y el paciente continua tratamiento con radioterapia torácica sobre masa pulmonar, metástasis ósea única y adenopatías mediastínicas. Alcanza 66 Gy en un total de 33 fracciones, con criterios de respuesta parcial en estudio de reevaluación de marzo de 2016, con desaparición de foco metastásico en soma vertebral de

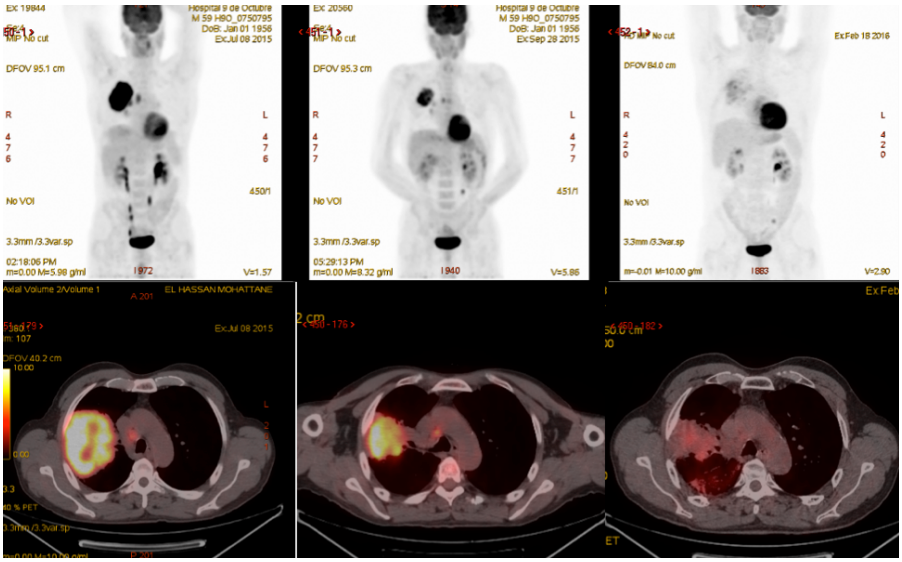

Figura 1. Evolución de tumor primario durante tratamiento de quimioterapia y radioterapia. A. Imagen basal. B. Respuesta Parcial de tumor primario y adenopatía mediastínica y aparición de metástasis ósea dorsal tras quimioterapia. C. Respuesta completa metabólica de todas las lesiones tras Radioterapia.

D5 y disminución de tamaño de masa pulmonar y adenopatías mediastínicas.

EVOLUCIÓN

En abril del 2016 el paciente adelanta la visita por hemiparesia derecha y afasia motora. Se realiza TAC cerebral (**Figura 2A**) donde se observan metástasis múltiples bilaterales supra e infratentoriales, siendo la mayor de ellas de 2.8 cm (localizada en región frontal izquierda).

El paciente ingresa por deterioro clínico en el servicio de Oncología donde inicia tratamiento con dexametasona a altas dosis y radioterapia holocraneal paliativa (30 Gy), administrada entre el 2 y el 15 de Mayo de 2016, con mejoría clínica progresiva. Una vez finalizada la pauta descendente de dexametasona, se inicia tratamiento con Nivolumab con dosis de 3 mg/kg cada 2 semanas.

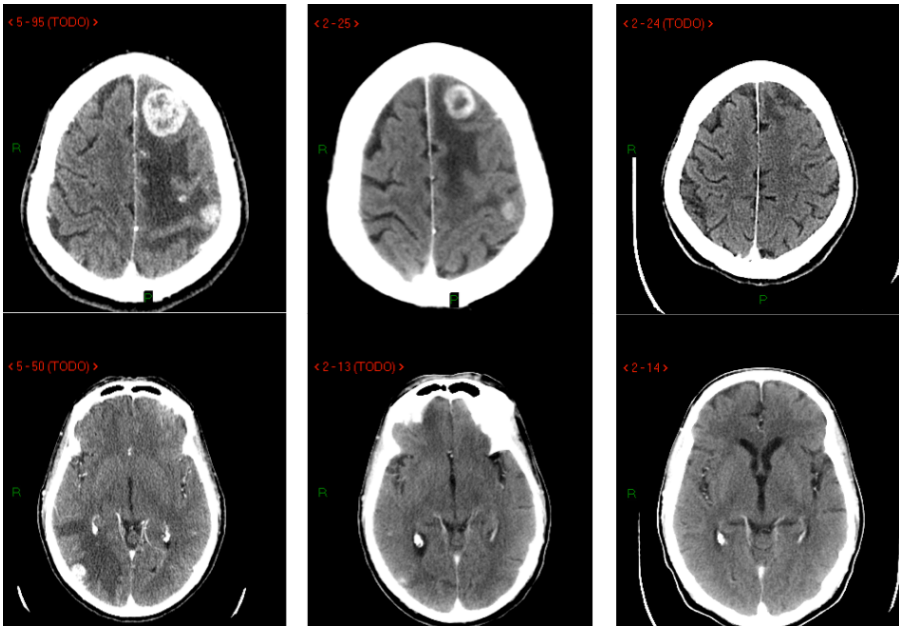

Figura 2. Evolución de las lesiones cerebrales. A. Imagen basal. B Respuesta parcial tras Radioterapia Holocraneal y 4 ciclos de Nivolumab. C Respuesta completa tras 10 ciclos de Nivolumab.

Tras el 4º ciclo de tratamiento, se realiza TAC de control (octubre 2016) con respuesta parcial (**Figura 2B**) de las metástasis cerebrales y estabilidad del tumor primario, junto con mejoría clínica progresiva de los síntomas neurológicos. Tras 10º ciclo de tratamiento se objetiva respuesta completa radiológica de las metástasis cerebrales (**Figura 2C**), que mantiene hasta la actualidad. El paciente permanece asintomático y ha recuperado su actividad diaria habitual.

DISCUSIÓN

Recientemente se ha aprobado el uso de Nivolumab como segunda línea de tratamiento del CNMP avanzado, tras progresión a quimioterapia con doblete de platino. Esta indicación se basa en los datos de los ensayos clínicos fase III CheckMate 017 [2] y CheckMate 057 [3], que randomizaban pacientes con carcinomas escamosos y no escamosos respectivamente en dos ramas de tratamiento; Nivolumab (3mg/kg cada 2 semanas) frente a docetaxel (75 mg/m2 cada 3 semanas). Ambos estudios demostraron superioridad de Nivolumab frente a la quimioterapia estándar, con un beneficio significativo en Supervivencia Global, junto con un mejor perfil de toxicidad y seguridad. En estos ensayos clínicos estaba permitida la inclusión de pacientes con metástastasis cerebrales controladas y que no precisasen tratamiento con corticoides a altas dosis. La proporción de pacientes con metástasis en SNC fue pequeña (12% en el estudio CheckMate 057), y no se observaron beneficios en SG para este subgrupo de pacientes (HR 1,04, 95%CI 0.62-1.78), por lo que la eficacia del fármaco en estos pacientes es controvertida. No obstante, existen datos prospectivos de otro fármaco inhibidor de PD1, Pembrolizumab, que ha sido estudiado en un ensayo clínico fase II en pacientes con metástasis cerebrales de cáncer de pulmón no microcítico y melanoma [4], observándose una Tasa de Respuesta del 33%. En el caso que presentamos, el paciente presentó una respuesta completa de las metástasis cerebrales tras el tratamiento con radioterapia holocraneal seguida de Nivolumab. Esta experiencia es similar a otras publicadas en la literatura, donde se han comunicado series de casos de pacientes con metástasis cerebrales de CNMP con respuestas similares tras el tratamiento con radioterapia y Nivolumab [5].

El mecanismo de acción del Nivolumab en el SNC necesita una mayor clarificación. No se dispone de datos sobre las concentraciones del fármaco en el líquido cefalorraquideo, por lo que se ha postulado que el efecto pudiera ser atribuible a la penetrancia de las células T activadas específicamente en el sistema nervioso central. En cuanto a la radioterapia, resulta un tratamiento con eficacia ampliamente demostrada sobre las metástasis cerebrales. Su efecto citotóxico es su principal mecanismo de acción, aunque podría no ser el único, ya que se ha observado que este tratamiento es también capaz de activar el sistema inmune (tanto respuesta innata como adaptativa) [6]. La activación del sistema inmune por parte de la radioterapia y la inhibición de los mecanismos tumorales de inmunosupresión del Nivolumab, podrían ser la base de una actividad sinérgica entre ambos tratamientos. Aunque no hay ensayos clínicos randomizados que hayan verificado esta hipótesis, sí existen datos en la literatura que la apoyan [7].

El caso que exponemos, es un ejemplo de la eficacia de Nivolumab en pacientes con metástasis cerebrales, que apoya la evidencia publicada hasta la fecha de que este subgrupo de pacientes también se beneficia de los tratamientos con inmunoterapia con inhibidores del eje PD1-PDL1. La posible acción sinérgica entre la radioterapia y el nivolumab, con mecanismo dirigidos a potenciar el sistema inmune por ví-

as diferentes es una vía de investigación prometedora, aunque son necesarios ensayos clínicos prospectivos para conocer el alcance real de esta estrategia de tratamiento.

REFERENCIAS

1. Andrade de Mello R, Veloso AF, Catarina PE, Nadine S and Antoniou G. Potential role of immunotherapy in advanced non-small-cell lung cancer. Onco Targets and Therapy 2017;10:21-30

2. Brahmer J, Reckamp KL, Baas P, Crino L, Eberhardt WE, Poddubskaya E, et al. Nivolumab versus docetaxel in advanced squamous-cell non-small-cell lung cancer. N Engl J Med 2015;373:123-135.

3. Paz-Ares L, Horn L, Borghaei H, Spigel DR, Steins M, Ready N, et al. Phase III, randomized trial (CheckMate 057) of nivolumab (NIVO) versus docetaxel (DOC) in advanced non-squamous cell (non-SQ) non-small cell lung cancer (NSCLC). J Clin Oncol 2015;33:LBA109.

4. Goldberg SB, Gettinger SN, Mahajan A, Chiang AC, Herbst RS, Sznol M, et al .Pembrolizumab for patients with melanoma or non-small-cell lung cancer and untreated brain metastases: early analysis of a non-randomised, open-label, phase 2 trial. Lancet Oncol 2016;17:976-983

5. Dudnik E, Yust-Katz S, Nechushtan H,Goldstein DA, Zer A, Flex D, et al. Intracranial response to nivolumab in NSCLC patients with untreated or progressing CNS metastases. Lung Cancer 2016; 98 114–117

6. Shahabi V, Postow MA, Tuck D and Wolchok JD. Immune-priming of tumor microenviroment by radiotherapy. Rationale for combination with immunotherapy to improve anticáncer efficacy. American Journal of Clinical Oncology, 2015; 38:90-97.

7. Ahmed KA, Stallworth DG, Kim Y, Johnstone PA, Harrison LB, Caudell JJ, et al. Clinical outcomes of melanoma brain metastases treated with stereotactic radiation and anti-PD-1 therapy. Ann Oncol 2016 Mar; 27(3):434–41.

Pseudoprogresión inmunomediada por Nivolumab.

Dra. Esther García Asensio (1), Dra. Alba Martínez Torres (1), Dr. Juan Antonio Méndez García (1), Dr. Marcos Melián Sosa (1), Dr. Edwin Navarro (1), Dra. Carmen Salvador (1)

RESUMEN

Paciente de 56 años, diagnosticada de adenocarcinoma de pulmón metastático, en tratamiento de primera línea con Cisplatino - Pemetrexed (4 ciclos) con respuesta parcial. Se inicia tratamiento con Pemetrexed de mantenimiento durante 36 ciclos hasta que se constata progresión de enfermedad con aparición de lesión hepática, por lo que, tras confirmar con biopsia de la lesión, negatividad para ALK y ROS1, se inicia tratamiento de segunda línea con Nivolumab. Tras el 4º ciclo de Nivolumab, se constata crecimiento destacado de lesión hepática que plantea diagnóstico diferencial entre pseudoprogresión o progresión de enfermedad. Finalmente se decide mantener el tratamiento y confirmar los resultados tras el 8º ciclo, mostrando una disminución de la masa hepática. Nos encontramos, por tanto, ante un ejemplo de pseudoprogresión inmunomediada por Nivolumab.

Palabras Clave: inmunoterapia, Nivolumab, anti-PD-L1, pseudoprogresión.

Dra. Esther García Asensio
e-mail: esther.garciasencio@gmail.com
(1) Servicio de Oncología Médica
Hospital Universitari i Politécnic de Valencia

DESCRIPCIÓN DEL CASO

ANAMNESIS:

Se trata de una mujer de 56 años, ex-fumadora tras hábito tabáquico de 10 paquetes/año. Fue diagnosticada en 2008 de gammapatía monoclonal de significado incierto IgM en seguimiento anual, sin precisar tratamiento farmacológico. Como antecendentes familiares, destaca que su padre fallecido de cáncer de pulmón a los 56 años.

En Agosto 2013, consulta en urgencias por crisis parciales en miembro superior derecho con irradiación a la región cervical homolateral, sin pérdida de conciencia y con parestesia posterior en el territorio afecto. Se añadía cefalea, torpeza en lado derecho y bradipsiquia.

EXPLORACIÓN FÍSICA:

Performance Status (PS) de 1. Buen estado general. Normohidratada y normocoloreada. Eupneica en reposo.
Consciente, orientada y colaboradora. Sin alteraciones formales del lenguaje. No afectación de pares craneales. Sensibilidad y movilidad conservada en cuatro extremidades. No alteraciones en campimetría por confrontación. Romberg negativo. No alteraciones de la marcha. Auscultación cardiaca: rítmica, sin soplos

ni roces. Auscultación pulmonar: murmullo vesicular conservado sin estertores sobreañadidos. No edema en miembros inferiores, ni signos de trombosis venosa profunda.

PRUEBAS COMPLEMENTARIAS

1) Tomografía Axial Computerizada (TAC) Cráneo:
   Lesión frontal izquierda que podría corresponder a metástasis vs tumor primario hipercelular con posible componente hemático.

2) TAC Torácica y Abomino-Pélvica: Nódulo pulmonar espiculado de asiento pleural en segmento posterior de LSD, múltiples nódulos pulmonares centrilobulillares en ambos pulmones, pero predominando en hemitórax derecho en probable relación con diseminación tumoral endobronquial, también se observa nódulos que asientan sobre las cisuras, con probable diseminación linfática tumoral. Se añade derrame pleural derecho de moderada cuantía. Adenopatías de tamaño significativo en hilio derecho y paratraqueal inferior derecha. Se observan metástasis a distancia (lesiones líticas en ver-tebras dorsales, lumbares y huesos pélvicos, suprarrenales y lesión cerebral única.

3) Biopsia Transbronquial lóbulo superior derecho:
   Se observa infiltración por adenocarcinoma. Imágenes de linfangitis carcinoma-tosa. La celularidad tumoral expresa TTF-1 por lo que es compatible con un origen primario pulmonar.

4) Citología de líquido pleural:
   Presencia de formaciones tridimensionales atípicas compatibles con carcinoma no microcítico, probable adenocarcinoma. Las células han mostrado intensa inmunorreactividad frente a TTF1 +++, y débil + frente a P63 +, lo que apoya el diagnóstico de adenocarcinoma de origen pulmonar.

5) Broncoaspirado; Citología:
   Presencia de células epiteliales atípicas, de citoplasma vacuolado e inmunorreactivas frente a TTF1 y negativas frente a p63, compatibles con Adenocarcinoma.

6) Determinación molecular EGFR (Receptor del factor de crecimiento epidérmico):
   No mutado.

7) Identificación molecular ROS1 (proto-oncogene tyrosine-protein kinasa)

8) Y ALK (quinasa de linfoma anaplásico): No determinados.

JUICIO DIAGNÓSTICO

Por tanto, tras estudio histológico y radiológico de extensión, nos encontramos ante un Adenocarcinoma de pulmón cT2aN1M1b, estadio IV (derrame pleural con citología positiva para células malignas, metástasis óseas, suprarrenales y lesión cerebral única). EGFR no mutado.

TRATAMIENTO

Ante negatividad de EGFR en paciente de 56 a, con PS =1, diagnosticada de adenocarcinoma de pulmón estadio IV, T2aN1M1b se decide tratamiento combinado con radioterapia holocraneal y quimioterapia en primera línea, ba-

sada en 4 ciclos de Cisplatino-Pemetrexed con intención paliativa, descartándose medidas locales con intención radical.

EVOLUCIÓN

Tras finalizar las 10 sesiones de radioterapia holocraneal, se inició en Octubre de 2013, primer ciclo de Cisplatino y Pemetrexed con buena tolerancia y sin toxicidad destacable. Tras finalizar 4 ciclos de Cisplatino-Pemetrexed se constata en TAC de evaluación de Diciembre 2014 respuesta parcial. Por lo que se inicia en Enero 2015, terapia de mantenimiento con Pemetrexed. Tras 36 ciclos de terapia de mantenimiento con enfermedad estable según criterios RECIST, se objetiva en TAC de Agosto 2016 progresión hepática, con lesión de 32 mm (**Figura 1**).

Dada la historia natural de la paciente y la respuesta de forma mantenida al Pemetrexed se solicita rebiopsia hepática para valoración de las mutaciones de ALK y ROS1 siendo ambos negativos.

Solicitamos por tanto, Nivolumab ante el resultado negativo de ALK y ROS1, el cual inicia en septiembre de 2016, sin presentar toxicidad inmediata.

Tras 4º ciclo de Nivolumab, se solicita nueva evaluación en la que se objetiva crecimiento destacado de lesión hepática (**figura 2**) planteando el diagnóstico diferencial entre pseudoprogresión y progresión real de enfermedad.

Se decide continuar con el tratamiento y confirmar los hallazgos a las 4-6 semanas.

Tras 8º ciclo de Nivolumab, se realiza nuevo TAC de evaluación que confirma reducción significativa de la lesión hepática (**figura 3**), confirmando que se trataba de una pseudopro-

Figura 1. TAC TORÁCICA Y ABDOMINO-PÉLVICA:. Lesión hepática sugestiva de progresión de enfermedad. Se decide inicio 2º línea de tratamiento con Nivolumab.

Figura 2. TAC TORÁCICA Y ABDOMINO-PÉLVICA: Crecimiento de lesión hepática tras 4º ciclo de Nivolumab.

Figura 3. TAC TORÁCICA Y ABDOMINO-PÉLVICA: Reducción de lesión hepática tras 8º ciclo de Nivolumab.

gresión atribuible a Nivolumab. En el momento actual, la paciente se encuentra en 12º ciclo

de Nivolumab, mantiene PS 1, toxicidad leve (anorexia y estreñimiento) y con enfermedad estable confirmada en último TAC de enero 2017.

DISCUSION

La inmunoterapia ha supuesto una gran cambio en el manejo terapéutico del carcinoma del pulmón no microcítico como muestran fármacos como Pembrolizumab y Nivolumab. Su mecanismo de acción, como agentes dirigidos tanto contra el receptor de muerte programada (PD-1) como contra su ligando (PD-L1) es ampliamente conocido. No lo es tanto, sin embargo su manejo en el comportamiento clínico de la enfermedad y sus consecuencias a largo plazo, creando nuevas incógnitas y vías de investigación.

Una de las más recientemente descritas, es la pseudoprogresión. Siendo éste, un fenómeno inusual (se estima alrededor del 4%) que se basa en un empeoramiento radiológico de lesiones previamente conocidas o incluso de aparición de nuevas, que posteriormente remiten, por lo que mantenemos el tratamiento.

Esta sospecha debe ser apoyada por una disociación clínico-radiológica, ya que el paciente mantiene buen estado general, sin aparición de nueva sintomatología que se correlacione estos nuevos hallazgos radiológicos.

Parece que este proceso es debido a una respuesta inmunomediada por Nivolumab, ya que en biopsias de estas lesiones, muestran infiltrados inflamatorios ricos en linfocitos T.

Característicamente, la pseudoprogresión suele aparecer en fases iniciales del tratamiento, aunque también se han descrito casos de aparición tardía.

Sin embargo, no existen nuevos datos que nos permitan confirmar dicha entidad y se mantenga por tanto como una mera sospecha clínica, hasta el seguimiento de la evolución radiológica. Se plantea, de este modo, nuevas líneas de investigación con biomarcadores que puedan permitan definir con mayor exactitud y facilitar el manejo de la inmunoterapia en la práctica clínica. Se abren además, un amplio abanico de posibilidades que permitan establecer nuevos criterios radiológicos, incluido el espacio temporal de evaluación, diferente casi con toda seguridad, de las reglas establecidas por el comportamiento clínico de la quimioterapia estándar.

REFERENCIAS

1. Novello S, Barlesi F, Califano R et al. Metastatic non-small-cell lung cancer: ESMO Clinical Practice Guidelines for diagnosis, treatment and follow-up. *Ann Oncol* 2016; 27 (suppl_5): v1-v27. doi: 10.1093/annonc/mdw326.

2. Li M, Zhang Q, Fu P et al. Pemetrexed plus platinum as the first-line treatment option for advanced non-small cell lung cancer: a meta-analysis of randomized controlled trials. PLoS ONE 2012; 7: e37229.

3. Junzko Tanizaki, et al. Report of two cases of pseudoprogression in patients with non–small cell lung cancer treated with nivolumab—including histological analysis of one case after tumor regression. *Lung Cancer* October 2016. 102 (2016) 44-

4. Victoria L. Chiou and Mauricio Burotto. Pseudoprogresion and immune-related response in solid tumors. Journal of Clinical Oncology. Journal of Clinical Oncology, Vol 33. No 31 (November 1) 2015: pp 3541-3543.

Paciente de 54 años en tratamiento con inmunoterapia por un adenocarcinoma de pulmón metastático: nuevas y emergentes toxicidades.

Dr. Juan Antonio Méndez García (1), Dr.Luis Manuel Scavino Pinto (2), Dra. María Eugenia Medina (1), Dra. Dilara Akhoundova Sanoyan (1), Dr. Óscar Juan Vidal.(1)

RESUMEN

Paciente de 54 años, adenocarcinoma de pulmón metastásico en progresión de enfermedad tras tres líneas de tratamiento quimioterápico. Dentro de ensayo clínico, inicia tratamiento con inmunoterapia de combinación basada en durvalumab (anti-PD-L1) más tremelimumab (anti-CTLA-4). Tras la administración de tres ciclos desarrolló una colitis autoinmune con necesidad de tratamiento con altas dosis de corticoides de forma mantenida, con aparición de miopatía corticoidea incapacitante posterior. Tras deterioro progresivo durante los dos meses posteriores, fallece por sepsis abdominal en contexto de progresión de enfermedad.

Palabras clave: cáncer de pulmón, inmunoterapia, anti-CTLA-4, anti-PD-L1, colitis autoinmune.

DESCRIPCIÓN DEL CASO

ANAMNESIS:

Mujer de 54 años de nacionalidad española, profesora de profesión. Sin antecedentes patológicos de interés ni reacciones alérgicas medicamentosas conocidas. Fumadora de medio paquete al día desde los 20 años. No toma medicación habitual. Madre diagnosticada de una neoplasia de mama a la edad de 60 años.

En abril del 2015, sin antecedente traumático previo, inicia un cuadro de dolor en muslo y rodilla izquierdos de características inflamatorias con aumento progresivo de su intensidad.

Tras valoración por Traumatología se realiza una resonancia magnética (RM), observándose una lesión lítica de 8 x 31 mm a nivel distal de la diáfisis femoral izquierda. Se lleva a cabo una biopsia de la lesión, diagnóstica para metástasis de adenocarcinoma de probable origen pulmonar. En la tomografía axial computerizada (TAC) torácica se objetiva un nódulo pulmonar en el lóbulo superior izquierdo de 2 cm de diámetro. No se observan adenopatías mediastínicas.

La paciente es remitida a Oncología Médica en junio del 2015.

Dr. Juan Antonio Méndez García
e-mail: mendez.garcia.ja@gmail.com
(1) Servicio de Oncología Médica
(2) Servicio Anatomía Patológica
Hospital Universitari i Politécnic La Fe de Valencia.

EXPLORACIÓN FÍSICA

Exploración física general anodina. Performance Status (PS) de 1.

PRUEBAS COMPLEMENTARIAS

Se completa estudio de extensión con tomografía por emisión de positrones (PET) [1] combinada con TAC, objetivándose dos lesiones: una en el lóbulo pulmonar superior izquierdo con un SUVmáx de 4 g/mL y otra en diáfisis distal del fémur izquierdo, con un SUVmáx de 5,7 g/mL.

ANATOMÍA PATOLÓGICA

En la biopsia de la lesión ósea se observan los espacios medulares ocupados por una proliferación de células epiteliales que se agrupan formando glándulas (**Figura 1**), con citoplasma amplio y núcleos hipercromáticos, presentando pleomorfismo moderado (**Figura 2**).

Las técnicas de inmuhistoquímica muestran intensa expresión de citoqueratina (Ck) 7 (**Figura 3**) y Ck19 y expresión débil para TTF1. Además, son negativas para Ck20, CDX2, PAX8 y Her2.

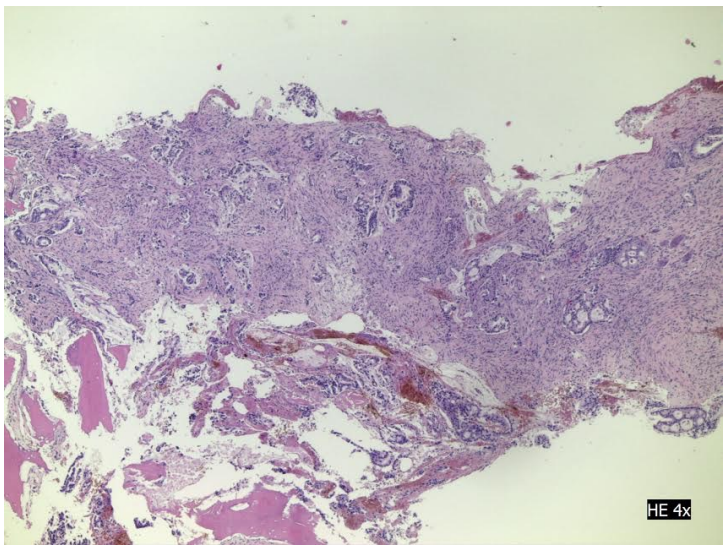

Figura 1: Biopsia de lesión ósea con tinción de hematoxilina-eosina (4x). Se observan espacios medulares ocupados por una proliferación de células epiteliales que se agrupan formando glándulas.

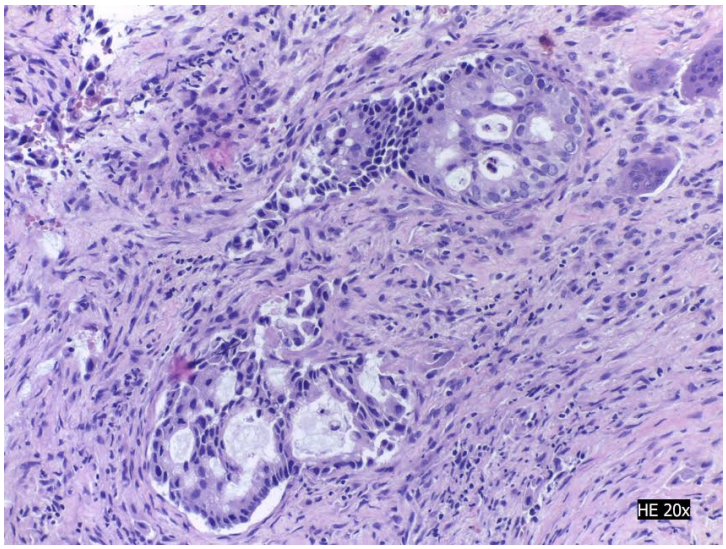

Figura 2: Biopsia de lesión ósea con tinción de hematoxilina-eosina (20x). Células epiteliales que se agrupan formando glándulas, con citoplasma amplio y núcleos hipercromáticos, presentando pleomorfismo moderado.

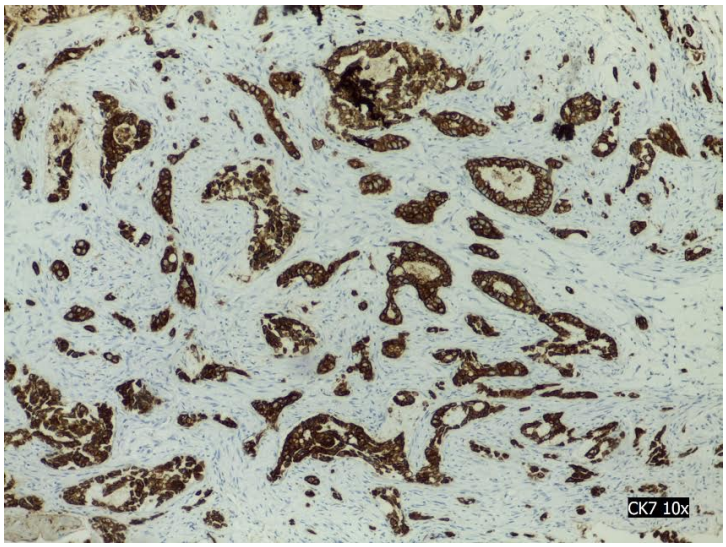

Figura 3: Biopsia de lesión ósea con inmunohistoquímica para Ck 7 (10x). Intensa expresión en células agrupadas formando glándulas.

El EGFR no se encuentra mutado y la determinación inmunohistoquímica de ALK (clon D5F3) es negativa.

JUICIO DIAGNÓSTICO

Tras el resultado histológico y el estudio de extensión realizado, podemos concluir que la paciente presenta un adenocarcinoma de pulmón avanzado, T1N0M1b (estadio IVB), con metástasis ósea única. EGFR no mutado y ALK negativo.

TRATAMIENTO

Tras discusión en comité multidisciplinar de tumores torácicos, se decide inicio de tratamiento sistémico con quimioterapia basada en combinación de cisplatino y pemetrexed [(2)] más tratamiento local con radioterapia con intención radical [(3)] sobre el nódulo pulmonar y la metástasis ósea femoral.

EVOLUCIÓN

Se inicia el tratamiento quimioterápico en julio del 2015. En la TAC de evaluación tras tres ciclos de tratamiento (septiembre del 2015) se observa enfermedad estable según criterios RECIST. La tolerancia ha sido buena, con náuseas y astenia grado 1 como únicas toxicidades relevantes. En este momento se inicia el tratamiento de mantenimiento con pemetrexed y se procede al tratamiento radical sobre la lesión pulmonar con radioterapia estereotáctica (SBRT).

En la TAC de evaluación de diciembre del 2015, aunque se objetiva una respuesta parcial del nódulo pulmonar, ha aparecido una nueva lesión ósea a nivel de la cadera derecha de características líticas, sugestiva de lesión metastática. Se habían administrado dos ciclos de pemetrexed de mantenimiento y la paciente se encontraba en curso de radioterapia (semana 9). Ante tales hallazgos, se suspende el tratamiento con pemetrexed y se inicia tratamiento de segunda línea con docetaxel. Además, se remite nuevamente a oncología radioterápica para valoración de radioterapia antiálgica sobre la lesión ósea, ya que la paciente refiere un dolor sordo concordante con los hallazgos radiológicos. Asimismo, se realiza un ajuste de la analgesia con inicio de opioides mayores (fentanilo transdérmico 25 µcg/h) y se pauta denosumab 120 mg sc.

En evaluación de marzo del 2016 (se han administrado 4 ciclos de docetaxel) destaca la aparición de dos nuevas lesiones, en glándula supra-

rrenal derecha y radio izquierdo, sugestivas de metástasis. Se remite nuevamente a oncología radioterápica para valoración de tratamiento antiálgico y se ajusta el tratamiento con aumento de dosis de opioides. La tolerancia al docetaxel ha sido buena, sin aparición de toxicidad de interés y el PS continúa siendo de 1.

Entre marzo y junio del 2016 se administra tratamiento de tercera línea con carboplatino más paclitaxel. Se han pautado tres ciclos en total, con aparición de neumonía en situación de neutropenia entre el segundo y el tercer ciclo. En la TAC de evaluación se objetiva nueva progresión de enfermedad en todas las lesiones ya presentes, con aparición de adenopatías axilares izquierdas. Se suspende, por lo tanto, esta línea de tratamiento. Clínicamente la paciente persiste con buen estado general y un PS de 1. Buen control del dolor con analgesia pautada.

Tras valorar la situación de la paciente, se considera la opción de inclusión en el ensayo clínico ARCTIC. Se trata de un ensayo fase III, abierto, randomizado y multicéntrico que evalúa la acción de durvalumab (anti-PD-L1) en monoterapia o en combinación con tremelimumab (anti-CTLA-4) en función de la expresión de PD-L1 en pacientes con cáncer de pulmón de célula no pequeña localmente avanzado o metastásico tras progresión, al menos, a dos líneas de quimioterapia previas. La paciente cumple todos los criterios de inclusión y no cumple ninguno de los de exclusión, por lo que se le ofrece la participación en dicho ensayo. Tras entender los potenciales riesgos y beneficios, acepta. Firma el consentimiento informado y se realiza una biopsia de una de las adenopatías axilares para determinación de PD-L1. El informe es negativo, por lo que la paciente es randomizada, adjudicándosele la rama del estudio basada en la combinación con ambos fármacos: durvalumab durante 12 meses más tremelimumab en combinación durante las 34 primeras semanas. La paciente inicia el tratamiento el 13 de julio del 2016. Las dosis iniciales consideradas seguras según estudios previos son las de 20 mg/kg de durvalumab y 1mg/kg de tremelimumab [(4)].

Ingreso en Oncología el día +13 del tercer ciclo (12/09/16) por diarrea grado 3 (incremento de aproximadamente 10 deposiciones sobre su ritmo basal) con restos hemáticos intermitentes y autolimitados, no asociando sintomatología infecciosa. Se inicia tratamiento antibiótico con eritromicina dado un aislamiento previo de *Campylobacter coli* en el coprocultivo recogido en Urgencias. Ante la ausencia de mejoría de la diarera con el tratamiento establecido y la negativización de los coprocultivos, se reevalúa la situación y se considera probable una etiología inmune secundaria al tratamiento del ensayo clínico. El día 15/09 se inicia pauta de corticoides a altas dosis: metilprednisolona 2mg/kg/día, con aumento posterior hasta 3 mg/kg/día por ausencia de mejoría clínica. Dosis con la que se obtiene una mejoría clínica progresiva. Tras valoración por el servicio de Medicina Digestiva, no se considera necesaria la actitud de medidas adicionales ni de realización de endoscopia digestiva dada la mejoría actual. La paciente es dada de alta el 21/10 con una dosis de metilprednisolona de 1,5 mg/kg, con pauta descendente de larga duración. Asocia una astenia y miopatía corticoidea con reducción de la movilidad y necesidad de andador. Al tratarse de un efecto adverso grave, la paciente sale del ensayo clínico.

La paciente ingresa nuevamente el 25/11 por sepsis de origen abdominal más deterioro general en contexto de progresión de enfermedad, falleciendo 10 días después.

DISCUSIÓN

La inmunoterapia está constituyendo uno de los avances más importantes de la terapia an-

tineoplásica [5]. Además de un aumento de la supervivencia global en varios tipos de neoplasias, en determinados pacientes se observan respuestas duraderas y mantenidas.

En el cáncer no microcítico de pulmón avanzado, la inmunoterapia (nivolumab o prembrolizumab) está contemplada en las guías de práctica clínica para aquellos pacientes que hayan progresado tras tratamiento quimioterápico estándar. Además, datos recientemente publicados probablemente modifiquen el esquema terapéutico, iniciando tratamiento con pembrolizumab en pacientes no tratados, en función de la expresión de PD-L1 [6]. Asimismo, como en nuestro caso, diversos fármacos se encuentran en desarrollo dentro de distintos ensayos clínicos.

A pesar de importantes beneficios clínicos, el uso de la inmunoterapia para la inhibición de los puntos de control del sistema inmune se asocia a un espectro característico de efectos secundarios, denominados eventos adversos relacionados con el sistema inmunitario (irAEs, por sus siglas en inglés). Estos eventos adversos pueden afectar a cualquier órgano u estructura del organismo, produciendo, por ejemplo, reacciones dermatológicas (las más frecuentes), gastrointestinales, hepáticas, endocrinometabólicas y otras menos comunes como las medulares u oculares (uveítis o retinitis). La etiología de estos efectos adversos probablemente sea debida a la híperestimulación del sistema inmune. Por lo tanto, el tratamiento posterior con inmunosupresores (corticoides o antagonistas del factor de necrosis tumoral alfa (infliximab) podrá ser un tratamiento eficaz en la mayoría de los casos. Por contra, el uso de este tratamiento inmunosupresor podrá producir nuevos efectos adversos de diversa consideración (infecciones oportunistas, miopatía corticoidea, etc.).

Los distintos mecanismos de acción del bloqueo de los receptores CTLA-4 y PD-1 han proporcionado la justificación para combinar estas dos estrategias de inhibición del punto de control. No obstante, a pesar de que no se han reportado irAEs específicos en los esquemas de combinación respecto a su uso en monoterapia, el riesgo de aparición de dicha toxicidad y de una mayor intensidad estará aumentado.

Destacar que las recomendaciones terapéuticas sobre el manejo de los irAEs están basadas en la experiencia clínica, ya que no se han realizado ensayos prospectivos a tal efecto. La mayoría de los datos son derivados de pacientes con melanoma avanzado tratados con ipilimumab, nivolumab o pembrolizumab.

En referencia al caso de nuestra paciente, la colitis autoinmune inducida por la inmunoterapia debe ser tratada de forma precoz con dosis elevadas de corticoides intravenosos (metilprednisolona 2-4 mg/kg/día), con una disminución posterior de forma lenta y progresiva. En caso de ausencia de mejoría tras aproximadamente 3 días, se recomienda el uso de infliximab a dosis de 5mg/kg cada dos semanas. El tratamiento inmunoterápico debe ser suspendido en estas situaciones (toxicidad grado 3-4), no pudiéndose reiniciar posteriormente tras la resolución del cuadro.

Como conclusión, podemos afirmar que, siendo optimistas ante las nuevas oportunidades que para nuestros pacientes ofrece la inmunoterapia, debemos ser sumamente cautelosos, evaluando y administrando tratamiento precoz en caso de aparición de toxicidad autoinmune incipiente.

REFERENCIAS

1. Novello S, Barlesi F, Califano R et al. Metastatic non-small-cell lung cancer: ESMO Clinical Practice Guidelines for diagnosis, treatment and follow-up. Ann Oncol 2016; 27 (suppl_5): v1-v27. doi: 10.1093/annonc/mdw326.

2. Li M, Zhang Q, Fu P et al. Pemetrexed plus platinum as the first-line treatment option for advanced non-small cell lung cancer: a meta-analysis of randomized controlled trials. PLoS ONE 2012; 7: e37229.

3. Griffioen GH, Toguri D, Dahele M et al. Radical treatment of synchronous oligometastatic non-small cell lung carcinoma (NSCLC): Patient outcomes and prognostic factors. Lung Cancer. 2013 Oct; 82(1):95-102.

4. Antonia S, Goldberg SB, Balmanoukian A et al. Safety and antitumour activity of durvalumab plus tremelimumab in non-small cell lung cancer: a multicentre, phase 1b study. Lancet Oncol. 2016 Mar; 17(3): 299-308.

5. Shih K, Arkenau HT, Infante JR. Clinical Impact of Checkpoint Inhibitors as Novel Cancer Therapies. Drugs. 2014; 74(17): 1993–2013.

6. Reck M, Rodríguez-Abreu D, Robinson AG et al. Pembrolizumab versus Chemotherapy for PD-L1-Positive Non-Small-Cell Lung Cancer. N Engl J Med. 2016 Nov 10; 375(19):1823-1833.

La toxicidad inesperada, un reto constante.

Dra. Julia Hidalgo Coloma (1), Dr. René A. Albino Pérez (1), Dra. Beatriz Honrubia Peris (1), Dra. María del Carmen Gómez Soler (1), Dr. José García Sánchez (1)

RESUMEN

Presentamos el caso de una mujer de 61 años con diagnóstico reciente de adenocarcinoma de pulmón EIV con mutación activadora de EGFR. Dada la coexistencia de la mutación de resistencia T790M en el momento del diagnóstico, se plantea inclusión en ensayo clínico con osimertinib en primera línea. Dos semanas después de iniciado el tratamiento, presenta insuficiencia cardiaca, un efecto adverso que, en esos momentos, todavía no se había descrito con el uso de osimertinib.

Palabras clave: adenocarcinoma de pulmón, insuficiencia cardiaca, osimertinib, mutación EGFR, T790M.

DESCRIPCIÓN DEL CASO

ANAMNESIS

Mujer de 61 años que consulta en Urgencias en Septiembre de 2016 por clínica compatible con gastritis. Asintomática desde el punto de vista respiratorio, entre las exploraciones solicitadas se le realiza una radiografía simple de tórax que muestra un nódulo pulmonar, por lo que se remite a Neumología para estudio del mismo.

Dra. Julia Hidalgo Coloma
e-mail: julia_hidalgo@hotmail.com
(1) Servicio de Oncología Médica
Hospital Arnau de Vilanova de Valencia

Se trata de una mujer nunca fumadora que presenta como antecedentes de interés hipertensión arterial y SCASEST en Diciembre de 2013, cuando se realizó una coronariografía que descartó lesiones angiográficas, considerándose el episodio una angina microvascular. Las ecocardiografías posteriores fueron normales.

Su tratamiento habitual incluye: ramipril 2,5mg/12h, omeprazol 20mg/24h, citalopram 10mg/24h, bisoprolol 5mg/24h, ketotifeno 1mg/12h y alprazolam a dosis variable.

EXPLORACIONES COMPLEMENTARIAS

Ante el hallazgo comentado en la radiografía simple, se realiza un TAC torácico que confirma la presencia de un nódulo pulmonar en lóbulo inferior izquierdo, así como numerosas adenopatías mediastínicas y supraclaviculares izquierdas de pequeño tamaño. Se completa el estudio con una fibrobroncoscopia, que no objetiva lesiones y cuyo aspirado es negativo para células malignas, y un PET-TAC que muestra captación en el nódulo pulmonar conocido así como adenopatías hipercaptantes mediastínicas bilaterales con extensión a región supraclavicular y cervical alta izquierda.

Se realiza biopsia de la adenopatía cervical alta izquierda que resulta positiva para adenocarcinoma de origen pulmonar con mutación EGFR en exón 21 (L858R). No presenta mutación T790M.

DIAGNÓSTICO

Se diagnostica a la paciente de adenocarcinoma de pulmón estadio IV [cT1bN3M1b] por la presencia de adenopatía no regional (cervical alta).

TRATAMIENTO Y EVOLUCIÓN

Dado que en ese momento disponíamos de la posibilidad de incluir a pacientes con mutación sensibilizante de EGFR junto con la mutación de resistencia T790M en el ensayo fase II AZENT, le propusimos a la paciente remitir la muestra para realizar la determinación de forma centralizada, cosa que aceptó.

El laboratorio central informó de mutación T790M concomitante, por lo que la paciente fue incluida en el ensayo. Inició tratamiento con osimertinib 80mg/día el 14/11/2016. Dos semanas después, el 30/11/2016, acude a Urgencias por aparición de disnea, edemas en miembros inferiores y disminución de la diuresis. A la exploración destacaba la presencia de crepitantes en base derecha así como la presencia de ingurgitación yugular. La analítica urgente objetivó elevación de proBNP a 2180 pg/ml y de dímero D a 1232 ng/ml. Se decidió entonces ingreso en Cardiología por insuficiencia cardiaca.

Una vez ingresada, se realizó angio-TAC que descartaba la presencia de TEP como causa de disnea. En esos momentos, y tras descartar otros procesos clínicos que pudieran estar originando la insuficiencia cardiaca, se pensó en una probable relación causa-efecto entre el cuadro clínico y la toma de osimertinib debido al patrón temporal y puesto que no había habido ningún otro cambio en el tratamiento habitual de la paciente ni ninguna otra condición diferente en los últimos días y la paciente nunca antes había presentado síntomas de insuficiencia cardiaca. Por ello se decidió retirar el fármaco de ensayo y se procedió a comunicar el SAE y avisar al servicio de farmacovigilancia. Tras la retirada, la paciente presentó mejoría clínica en las 48-72 horas siguientes con normalización de cifras de proBNP (324 pg/ml). El 02/12/2016 se realizó ecocardiograma que mostró buena función sistólica con FEVI 60,5% y fue dada de alta.

Días después acudió a valoración a nuestra consulta. En esos momentos la insuficiencia cardiaca se había resuelto por completo, estando la paciente asintomática y siendo la exploración física normal. Tras valorar la situación junto con el promotor del ensayo, se decidió reintroducir el osimertinib a dosis de 40mg/día (reducción del 50%) el 12/12/2016.

Desde entonces, la paciente no ha vuelto a presentar ningún síntoma propio de insuficiencia cardiaca. Sí ha presentado toxicidad cutánea grado 1 resuelta en las últimas semanas. El 22/12/16 se realizó una nueva ecocardiografía que mostró una FEVI del 78,5%.

La última visita en Consultas Externas de Oncología tuvo lugar el pasado día 06/02/17, previa administración del 5º ciclo de osimertinib. Se mostraba asintomática tanto a nivel respiratorio como en lo referente a la toxicidad cutánea previa; a la exploración únicamente mostraba mínimos edemas tibiomaleolares bilaterales grado 1. El PET-TAC de reevaluación realizado el 23/01/17 muestra enfermedad estable por criterios RECIST 1.1 con respuesta metabólica parcial (**Figura 1**).

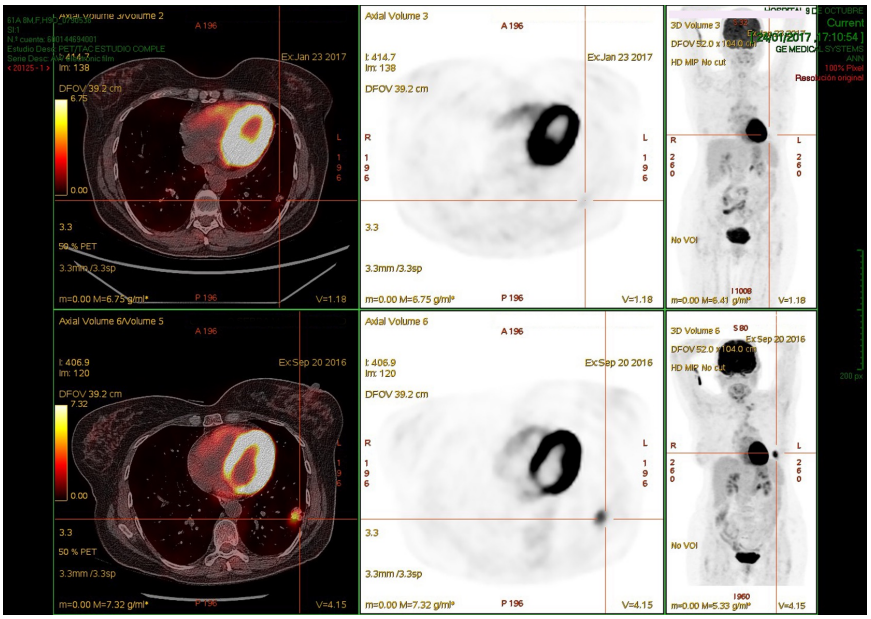

Figura 1. La parte superior muestra el PET-TAC de reevaluación de Enero 2017 en el que se objetiva respuesta metabólica con respecto al PET-TAC inicial de Septiembre 2016 situado en la parte inferior de la imagen.

DISCUSIÓN

Este caso nos ha parecido de especial interés por varios aspectos. En primer lugar, por la aparición de un efecto adverso no esperado (la insuficiencia cardiaca) y que nos parece atribuible al osimertinib dado el patrón temporal, la aparición de toxicidad cutánea en forma de rash facial en los días previos y concomitante con el cuadro de insuficiencia cardiaca y la resolución tras la detención del fármaco. Sabemos que el osimertinib puede ocasionar prolongación del intervalo QT hasta en un 2-4% de los pacientes [1,2], lo que supone un aumento del riesgo de arritmias ventriculares (que sin embargo no se han descrito en los pacientes de dichos ensayos), pero hasta el momento no se había comunicado ningún caso de insuficiencia cardiaca.

El osimertinib presenta un patrón de toxicidad diferente a los ITKs de primera y segunda generación, seguramente por su menor actividad frente a EGFR wild type, con menor frecuencia de diarrea y rash y un bajo porcentaje de efectos adversos grado 3 y 4. En cambio, presenta otro tipo de efectos como la prolongación del intervalo QT ya comentada, la neumonitis intersticial y el descenso de leucocitos, neutrófilos y plaquetas [1,2].

Si bien la insuficiencia cardiaca es un efecto adverso nunca descrito con osimertinib, desde el punto de vista teórico, pensamos que el desarrollo de toxicidad cardiaca pudiera estar relacionado con la actividad de osimertinib frente a células con mutaciones en HER2 mostrada en escenarios preclínicos [3].

Otro motivo por el cual nos parece interesante revisar el caso es la utilización de osimertinib en primera línea de tratamiento en pacientes en los que coexiste una mutación de EGFR sensibilizante con otra considerada de resistencia al tratamiento con otros inhibidores de tirosin kinasa (ITK), la T790M, lo que supone un paso más a la hora de personalizar el tratamiento de nuestros pacientes.

Hasta el momento osimertinib ha demostrado su eficacia en pacientes con progresión de en-

fermedad tras tratamiento con ITKs de primera y segunda generación, con tasas de control de enfermedad de hasta el 84% en el ensayo AURA que alcanzaban el 95% en la población con mutación T790M, en la cual se vio un beneficio mayor tanto en tasa de respuesta como en supervivencia libre de progresión (SLP) con respecto a los pacientes que no presentaban dicha mutación de resistencia [1].

Sabemos que los ITKs de primera y segunda generación son eficaces durante 9-14 meses [3], aproximadamente. Pero, pasado ese tiempo, la enfermedad progresa debido a mecanismos de resistencia que se pueden organizar en tres grandes grupos. En primer lugar, las mutaciones secundarias en EGFR, grupo al que pertenece la mutación T790M, la cual constituye el mecanismo de resistencia más frecuente, apareciendo en un 40-60% del total de los pacientes[4]. Los otros dos tipos de resistencia son el bypass a la vía de señalización, donde encontramos mecanismos como la amplificación de MET o de HER2 y la mutación de PIK3CA o BRAF, y los cambios fenotípicos como la transformación epitelio-mesenquimal [5].

La T790M es una mutación puntual en la posición 790 del exón 20 del gen EGFR consistente en la sustitución de treonina por metionina en el dominio kinasa de unión al ATP de EGFR. Esto ocasiona una refractariedad del receptor para ser inhibido por ITKs reversibles al aumentar la afinidad por ATP [6] y producir restricción estérica [3].

Además de constituir el mecanismo de resistencia adquirida a ITKs más frecuente y mejor estudiado, la mutación T790M también puede aparecer de novo, y habitualmente lo hace asociada a mutaciones activadoras, en particular la variante L858R en el exón 21. Su prevalencia es muy variable y depende en gran medida de la sensibilidad del método de detección, yendo desde un 0-6% con los test menos sensibles al 80% con ciertos métodos ultrasensibles [7]. Ejemplo de ello es el caso de nuestra paciente, en cuyo tumor inicialmente no se detectó la mutación en el laboratorio de nuestro hospital pero sí al ser remitida la muestra al laboratorio central del ensayo. Este amplio rango de prevalencias hace difícil determinar el significado clínico de la presencia de T790M en pacientes no tratados previamente con ITKs. Sin embargo, tenemos datos que nos hacen pensar que los pacientes en los que una mutación activadora coexiste de novo con la T790M no responden de igual manera a los ITKs de primera y segunda generación, aunque es cierto que los resultados pueden ser contradictorios. Por una parte, Su et al. comunicaron una tasa de respuesta a ITK similar a la de los pacientes que portan únicamente la mutación activadora, pero con una SLP más corta [8]. Por otra, hay datos retrospectivos de una menor tasa de respuestas a erlotinib en pacientes con la coexistencia de mutaciones y supervivencia global similar a la de pacientes EGFR wild type [9]. De ahí la importancia de ensayos como en el que participa nuestra paciente a la hora de contribuir a esclarecer la implicación clínica de la determinación de T790M en primera línea. Esto contrasta con ensayos en marcha como el FLAURA, un fase III que compara osimertinib con gefitinib o erlotinib en primera línea, en el que no se selecciona a los pacientes en función de dicha mutación.

REFERENCIAS

1. Jänne PA, Yang JC, Kim DW, Planchard D, Ohe Y, Ramalingam SS, et al. AZD9291 in EGFR inhibitor-resistant non-small-cell lung cancer. N Engl J Med. 2015 Apr 30;372(18): 1689-99.

2. Goss G, Tsai CM, Shepherd FA, Bazhenova L, Lee JS, Chang GC, et al. Osimertinib for pretreated EGFR Thr790Met-positive advanced non-small-cell lung cancer (AURA2): a multicentre, open-label, single-arm, phase 2 study. Lancet Oncol. 2016 Dec; 17(12):1643-1652.

3. Cross DA, Ashton SE, Ghiorghiu S, Eberlein C, Nebhan CA, Spitzler PJ, et al. AZD9291, an irreversible EGFR TKI, overcomes T790M-mediated resistance to EGFR inhibitors in lung cancer. Cancer Discov. 2014 Sep;4(9):1046-61.

4. Liao BC, Lin CC, Lee JH, Yang JC. Update on recent preclinical and clinical studies of T790M mutant-specific irreversible epidermal growth factor receptor tyrosine kinase inhibitors. J Biomed Sci. 2016 Dec 3;23(1):86.

5. Remon J, Besse B. Unravelling signal escape through maintained EGFR activation in advanced non-small cell lung cancer (NSCLC): new treatment options. ESMO Open. 2016 Aug 1;1(4):e000081. eCollection 2016.

6. Yun CH, Mengwasser KE, Toms AV, Woo MS, Greulich H, Wong KK, et al. The T790M mutation in EGFR kinase causes drug resistance by increasing the affinity for ATP. Proc Natl Acad Sci U S A. 2008 Feb 12;105(6): 2070-5.

7. Passaro A, Guerini-Rocco E, Pochesci A, Vacirca D, Spitaleri G, Catania CM, et al. Targeting EGFR T790M mutation in NSCLC: From biology to evaluation and treatment. Pharmacol Res. 2017 Jan 12;117:406-415.

8. Su KY, Chen HY, Li KC, et al., Pretreat-ment epidermal growth factorreceptor (EGFR) T790M mutation predicts shorter EGFR tyrosine kinaseinhibitor response duration in patients with non-small-cell lung cancer, J.Clin. Oncol. 30 (2012) 433–440.

9. Yu HA, Arcila ME, Hellmann MD, Kris MG, Ladanyi M, Riely GJ. Poor response to erlotinib in patients with tumors containing baseline EGFR T790M mutations found by routine clinical molecular testing. Ann Oncol. 2014 Feb;25(2):423-8.

Caso de Metástasis Cerebral de primario desconocido.

Dr. Marcos Prado Barragán (1), Dr. Emilio Ansotegui Barrera (1)

RESUMEN

Varón de 61 años, fumador sin otros antecedentes relevantes que comienza con clínica de paresia en lado derecho objetivándose LOEs sugestivas de metástasis. Se realiza cirugía y radioterapia sin encontrarse tumor primario. Tras dos años se encuentran cambios en tamaño y morfología de nódulo pulmonar que se opera, objetivándose un adenocarcinoma escasamente diferenciado.

Palabras clave: Metástasis. Primario desconocido. Adenocarcinoma.

DESCRIPCION DEL CASO

Queremos presentar un caso de un varón de 61 años, fumador con un Índice Paquete Año de 35 años paquete sin antecedentes personales de interés y con antecedentes familiares de enfermedad neoplásica de laringe y hueso en padre y madre respectivamente. Trabaja como vigilante de seguridad.

Acude a urgencias por pérdida de fuerza en hemicuerpo derecho de dos semanas de evolución. Además de alteración de la motilidad fina como escribir, conducir…Sin asociar síndrome constitucional u otra sintomatología. Se le realiza un Tomografía Axial Computerizada (TAC) craneal con imagen sugestiva de Lesión Ocupante de Espacio (LOE), por lo que se amplía el estudio con Resonancia Magnética Nuclear (RMN), objetivando lesión sólida en área motora izquierda con importante edema vasogénico y realce en estudio de perfusión, todo ello compatible con metástasis. Como parte del estudio de extensión se solicita Tomografía por Emisión de Positrones (PET-TAC) donde se halla la lesión ya conocida y un foco hipermetabólico en tiroides. Se realiza despistaje mediante ecoguía para Punción Aspiración con Aguja Fina de tiroides con resultado de bocio coloide.

Se realiza craneotomía y exéresis de la lesión cerebral con posterior radioterapia holocraneal. El estudio anatomopatológico revela un adenocarcinoma pobremente diferenciado, a valorar cáncer pulmonar como principal causa.

En el TAC torácico se descubre un tromboembolismo pulmonar masivo (TEP) masivo sin repercusión hemodinámica de forma casual, y un nódulo calcificado sin signos de malignidad y sin adenopatías. Con estos resultados, se realiza TAC abdominopélvico y broncoscopia que

Dr. Marcos Prado Barragán
e-mail: marcospradobarr@gmail.com
(1) Servicio de Neumología
Hospital Universitari i Politecnic La Fe Valencia

tampoco aportan ningún dato que explique el origen de la lesión cerebral.

Así pues se decide seguimiento del paciente con diagnóstico de metástasis cerebral de primario desconocido. Se retira la anticoagulación al año por el TEP y se realiza tiroidectomía parcial para control del bocio. Durante este tiempo el paciente no tiene sintomatología y continúa con el hábito tabáquico. Se hacen TACs de control de manera periódica (cada año y luego cada seis meses), encontrando a los dos años de la aparición de la lesión cerebral un nódulo espiculado con aumento de tamaño respecto a imágenes previas (**Figura 1**) con ligera actividad metabólica, que dados los antecedentes son altamente sugestivos de lesión maligna. Se hace estudio de extensión y se estadifica el tumor siendo T1bN0M0, y tras cumplir criterios de resecabilidad y operabilidad , se le practica una lobectomía superior izquierda con lifadenectomía sistemática. El análisis de la pieza es compatible con adenocarcinoma escasamente diferenciado de patrón predominantemente sólido y no existe metástasis en ninguno de los ganglios estudiados.El paciente continúa seguimiento en consultas de oncología, hasta la fecha sin enfermedad activa llevando una vida normal.

DISCUSIÓN

Nos parece interesante la forma de presentación de este caso en forma de métastasis cerebral para este adenocarcinoma de origen pulmonar que se consigue descubrir dos años después. Es importante recordar que este tipo de tumores tienen una alta tasa de metástasis en sistema nervioso central por lo que debe tenerse en cuenta al hacer el estudio de extensión. Otro aspecto a destacar es la importancia de que los pacientes cesen en su hábito tabáquico por lo que no hay que obviar esta recomendación, a nuestro juicio, tan relevante. Que se valorara el tiroides como foco primario hubiera resultado excepcional porque son más frecuentes los carcinomas como tipo histológico y es algo muy infrecuente que causen metástasis cerebrales. Tras la operación el paciente sufre un tromboembolismo pulmonar masivo, que bien podría corresponder tanto a la reciente cirugía

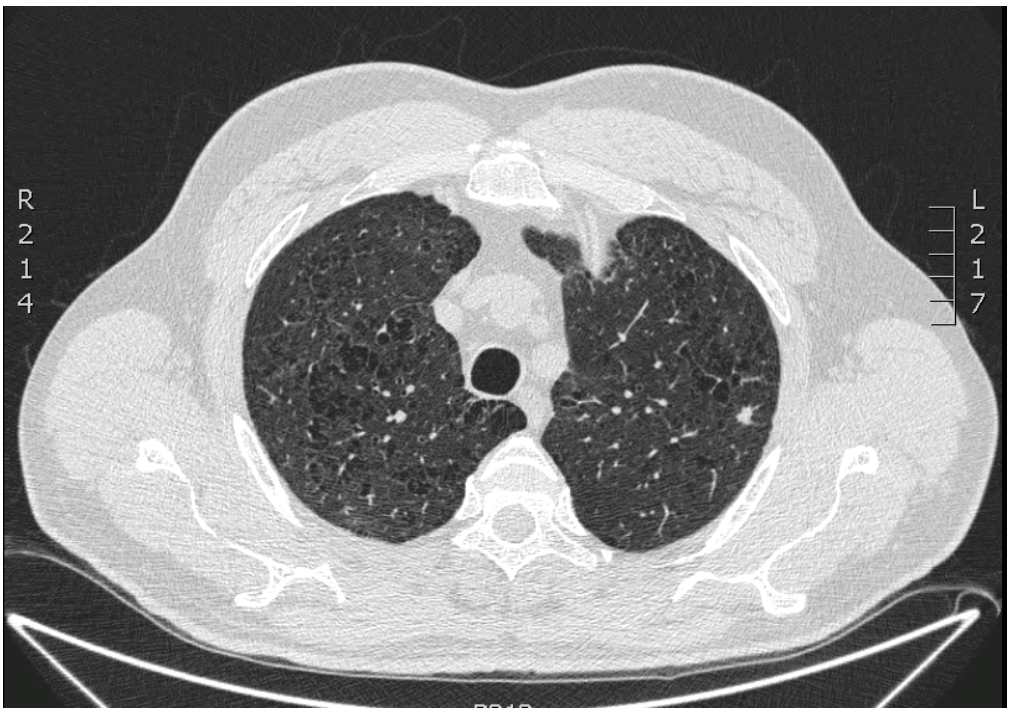

Figura 1

(riesgo intermedio 15-40%) como al estado protrombótico de la neoplasia. Por último, el haber seguido al paciente mediante un protocolo de nódulo pulmonar solitario ha permitido su detección precoz y haber indicado un tratamiento curativo que mantiene a nuestro paciente libre de enfermedad. Desconocemos si persiste el hábito tabáquico.

REFERENCIAS

1. John D Hainsworth MD F Anthony Greco, MD Adenocarcinoma of unknown primary site. Up to Date. 2-2017.
2. Greco FA, Hainsworth JD. Introduction: unknown primary cancer. Semin Oncol 2009; 36:6.
3. Rades D, Kühnel G, Wildfang I, et al. Localised disease in cancer of unknown primary (CUP): the value of positron emission tomography (PET) for individual therapeutic management. Ann Oncol 2001; 12:1605.
4. J. Motsch, A. Walther, M. Bock. Update in the prevention and treatment of deep vein thrombosis and pulmonary embolism. Current Opinion in Anesthesiology 2006; 19: 52-5.

Paciente con cáncer microcítico de pulmón avanzado largo superviviente.

Dra. María de Julián Campayo (1), Dra. Raquel Ten Benajes (1), Dra. María Arnal Rondán (1), Dr. Alfredo Sánchez Hernández (1).

RESUMEN

El cáncer microcítico de pulmón (CPCP) representa el 15-20% de los casos de cáncer de pulmón, y se caracterizan típicamente por su rápido tiempo de duplicación, alta tasa de crecimiento y desarrollo precoz de metástasis a distancia. La mayoría de los pacientes presentan enfermedad avanzada al diagnóstico y a pesar de su inicial quimio y radiosensibilidad, suelen recaer a los pocos meses del tratamiento, con una supervivencia mediana en torno a 7-9 meses, con menos de 2% de pacientes vivos a los 5 años.

DESCRIPCIÓN DEL CASO

Paciente de 61 años, fumador activo de 40 paquetes/año, hipertenso y dislipémico, sin otros antecedentes médico-quirúrgicos ni familiares de interés.

Consulta en agosto de 2013 por dolor a nivel escapular derecho de un mes de evolución, asociado a anorexia, astenia, febrícula vespertina y pérdida de 5Kg de peso en el último mes. La exploración física resulta anodina, pero se objetiva una lesión pulmonar con ensanchamiento mediastínico en la radiografía de tórax (**Figura 1**), por lo que inicia estudio. En TC realizado en Septiembre (**Figura 2**) se confirma la presencia de una gran masa que ocupa mediastino, de 12cm de diámetro, con infiltración de la arteria pulmonar principal izquierda que envuelve el bronquio principal izquierdo, así como los bronquios de la língula y del LII, afectando también a la carina, con abundantes adenopatías mediastínicas (paratraqueales derechas, tra-

Figura 1. RX tórax (agosto 2013): lesión pulmonar izquierda con ensanchamiento mediastínico.

Dra. María de Julián Campayo
e-mail: m.dejuliancampayo@gmail.com
(1) Servicio deOncología Médica
Consorcio Hospitalario Provincial de Castellón

Figura 2. TC Toraco-abdomino-pélvico (30/09/2013): gran masa que ocupa mediastino, con infiltración de la arteria pulmonar principal izquierda que envuelve el bronquio principal izquierdo, así como los bronquios de la língula y del LII, afectando también a la carina. Abundantes adenopatías mediastínicas. Metástasis pleural izquierda.

queobronquiales, aortopulmonares, subcarinales, hiliares derechas y ácigo-esofágicas) y adenopatía supraclavicular derecha; metástasis pleural izquierda y metástasis adrenales bilaterales. Se realiza fibrobroncoscopia, observando obstrucción extrínseca del bronquio del BLII e infiltración de la mucosa periférica, con resultado histológico de la biopsia bronquial de carcinoma de célula pequeña, por lo que se remite a CCEE de Oncología Médica.

Valorado en octubre de 2012, paciente con diagnóstico de carcinoma de pulmón célula pequeña cT4N3M1 (Estadio IV)/enfermedad diseminada, presenta deterioro del estado general, con ECOG 2, presentando dolor en esqueleto axial de predominio a nivel lumbosacro, con irradiación a MMII, sin alteración del a función motora ni sensitiva. Dada la situación clínica del paciente, se ajusta medicación analgésica y se decide iniciar tratamiento de QT de 1L según esquema Carboplatino-Etopósido, que inicia el 02/10/2013. Se solicita RMN del esqueleto axial, que pone de manifiesto afectación metastásica ósea difusa tanto del esqueleto axial como de huesos de pelvis y ambos fémures, destacando fractura patológica de T4, infiltración de agujero radicular T11-T12, e importante afectación metastásica de T6, sobrepasando el componente neoplásico el muro posterior, contactando ampliamente con cordón medular, aunque sin comprimirlo (Bilsky grado 2). Ante dichos hallazgos, se administra entre los días 7 y 14/10/2013 RT con intención descompresiva, hasta alcanzar dosis total de 20 Gy, sobre D6 y D11-D12, con mejoría sintomática importante. Se asocia tratamiento con ácido zoledrónico para prevención de nuevos eventos relacionados con el esqueleto, y se prosigue tratamiento con QT. En TC de reevaluación tras 3 ciclos de tratamiento (**Figura 3**), se objetiva marcada disminución de la masa mediastínica observando discreto tejido densidad partes blandas peritra-

Figura 3. TC Tóraco-abdomino-pélvico (28/11/2013, tras 3 ciclos QT 1L): marcada disminución de la masa mediastínica observando discreto tejido densidad partes blandas peritraqueal y peribronquial izquierdos. Prácticamente inapreciable la afectación adenopática.

queal y peribronquial izquierdos, siendo asimismo prácticamente inapreciable la afectación adenopática ni la metástasis pleural izquierda, con persistencia de afectación metastásica dorso-lumbar y lesiones adrenales sin cambios. Ante la mejoría clínica evidente (actual PS 1), la respuesta parcial objetivada con el tratamiento y la buena tolerancia al mismo, sin toxicidad reseñable salvo demora de 1 semana de tratamiento por neutropenia G2, se decide administrar 3 ciclos más de tratamiento con mismo esquema de QT, que finaliza el 12/02/2014, manteniendo la respuesta parcial objetivada previamente tras finalizar el tratamiento, por lo que se inicia seguimiento.

Durante el seguimiento, el paciente prosigue con tratamiento con bifosfonatos de forma mensual hasta enero de 2015, que presenta edentulismo de un molar y úlcera en la encía, cuando, ante riesgo de osteonecrosis de mandibular, se decide suspender tratamiento con ácido zoledrónico. Con respecto a las pruebas de imagen de reevaluación de la enfermedad, ésta permanece sin cambios, manteniendo la respuesta alcanzada previamente. Tras ILP de 2 años y 10 meses, en TC de enero de 2017, existe crecimiento de nódulo en segmento 6 que ha pasado a medir de 6 a 8mm y aparición adyacente de uno nuevo de 4mm, pendiente de reevaluación en nuevo control a los 2 meses.

Actualmente, tras ILP de 3 años, el paciente mantiene le beneficio clínico, pendiente de nueva valoración de imagen ante sospecha de progresión de enfermedad.

DISCUSIÓN

El cáncer de pulmón es el segundo tumor maligno más frecuente, y representa la primera causa de muerte por cáncer en el mundo. El cáncer microcítico de pulmón, supone el 15-20% de estas neoplasias. Se caracterizan por tener un rápido crecimiento, alta tasa de duplicación y desarrollo precoz de metástasis a distancia. Hasta 2/3 de los pacientes presentan enfermedad diseminada al diagnóstico. En estos pacientes, el tratamiento con quimioterapia puede paliar los síntomas y prolongar la supervivencia, sin embargo, la supervivencia a largo plazo es rara, y la mayoría recaen a los pocos meses del tratamiento, con una supervivencia mediana en torno a 7-9 meses y una supervivencia a 5 años del 2%.

En el caso como ante el que nos encontramos, paciente diagnosticado de CPCP enfermedad extendida, la primera aproximación terapéutica en pacientes con ECOG 0-2 es el uso de quimioterapia (QT) sistémica. El régimen de QT más usado es la combinación de Cisplatino-Etopósido (EP), que reemplazó a la usada previamente, basada en antraciclinas y agentes alquilantes, en función de su mayor eficacia y perfil de toxicidad más favorable [1-2].

En la práctica clínica, como muestra el caso que nos ocupa, en muchas ocasiones, el cisplatino es sustituido por carboplatino dado su perfil de toxicidad más favorable. Un meta-análisis de cuatro ensayos randomizados comparó la eficacia de regímenes basados en cisplatino o basados en carboplatino, sin diferencias estadísticamente significativas entre ambos regímenes en términos de SG, SLE y tasa de respuestas [3]. Por tanto, la elección del tipo de agente de platino usado, se realizará basándose en el diferente perfil de toxicidad de cada fármaco y en características del paciente, como la edad y comorbilidades asociadas.

También se han evaluado otros dobletes de quimioterapia en primera línea, como la combinación de irirotecán con agente de platino [4-5], con escasa evidencia consistente de su mayor beneficio, Esto, unido a su mayor toxicidad,

hace que el régimen de platino-etopósido siga siendo el estándar.
Con la combinación de platino-etopósido, en paciente con enfermedad extendida, se consiguen tasas de respuesta objetiva de 50-70%, pero a pesar de ello la supervivencia global sigue siendo corta, por lo que se han estudiado también otras estrategias para mejorar la supervivencia de estos pacientes, como la adición de más agentes (quimioterapia [6], antiangiogénicos [7] o inhibidores de checkpoint inmunes [8]), QT de mantenimiento o el uso de dosis altas de QT [9], sin que ninguno haya mostrado beneficio respecto a la estrategia estándar actual.

Por otro lado, para pacientes con CPCP enfermedad extendida con buena respuesta inicial a tratamiento sistémico con quimioterapia, la radioterapia (RT), tanto la RT craneal profiláctica como la RT torácica, podrían aportar un beneficio adicional.

En CPCP con enfermedad limitada, está bien establecido el papel de la RT torácica en aumento de supervivencia global, gracias a los meta-análisis de Pignon et al y Warde et al, sin embargo, con su uso en la enfermedad extendida es más controvertido. Estudios recientes, como fase III randomizado de Slotman [10] (CREST trial), evidencian que el uso de RT secuencial, en aquellos pacientes respondedores a tratamiento quimioterápico de primera línea, podría mejorar los resultados de supervivencia en este subgrupo de pacientes, aunque esto sigue sin ser una práctica extendida en nuestro medio.

Del mismo modo, la RT craneal profiláctica (PCI) en pacientes respondedores, es un estándar bien establecido en enfermedad limitada, pero no así en el caso de enfermedad extendida. Su relevancia ha sido evaluada en un ensayo randomizado de la EORTC el uso de PCI en pacientes con CPCP enfermedad extendida con respuesta inicial a QT, demostrando un descenso de la incidencia de metástasis cerebrales sintomáticas y aumento de la supervivencia global con respecto a la cohorte sin PCI [11]. Por otro lado, existen datos preliminares de EC fase III Japonés que sugieren que el uso de PCI en estos pacientes no mejora la SG [12]. Ello, unido con la posibilidad de secuelas neurológicas a largo plazo, hace necesario que su administración deba valorarse de forma individualizada.

Como ya hemos comentado previamente, a pesar que CPCP es una enfermedad quimiosensible, la supervivencia de pacientes con CPCP enfermedad extendida es pobre, con 5% de pacientes vivos a los dos años. La mayoría de los pacientes que alcanzan supervivencias prolongadas suelen presentar factores pronósticos favorables como enfermedad limitada, buen ECOG, sexo femenino, escasas alteraciones bioquímicas y buena respuesta al tratamiento, siendo sólo este último factor el que cumple nuestro paciente.

El tiempo de corte para la definición de lo que se considera largo superviviente (LTS) en CPCP se ha redefinido con el paso del tiempo. A principio de los años 1980, una supervivencia de 2años era considerada para identificar largos supervivientes. Sin embargo, destaca el hecho que la mayoría de las muertes por CPCP a partir de los 2 años, ocurren el año siguiente. Los hallazgos de Stephens et al [13], mostraron cómo la hazard de muerte disminuía con el tiempo en LTS. La hazard diaria era prácticamente constante durante los 2 primeros años (0.0035), pero menor a partir de los 3 años (a 0.00035) siendo estos resultados avalados posteriormente por el estudio de Lewinsky [14], aunque con diferencias menos pronunciadas en su serie de casos. En ambos estudios también se objetivó, que esta transición hacia un menor riesgo se observa en pacientes con enfermedad limitada, pero permanece una

constante hazard elevada en pacientes con enfermedad extendida. Así, estos datos apoyan que LTS sea definidos a partir de los 3 años.

A partir de los 5 años, el riesgo de desarrollar un cáncer de pulmón no microcítico es mayor que la probabilidad de recaída posterior de CPCP [15], siendo la principal causa de muerte en pacientes "curados" de su tumor primario inicial.

REFERENCIAS

1. Sundstrom S, Bremnes RM, Kaasa S, et al. Cisplatin and etoposide regimen is superior to cyclophosphamide, epirubicin, and vincristine regimen in small-cell lung cancer: results from a randomized phase III trial with 5 years' follow-up. J Clin Oncol 2002; 20:4665.

2. Pujol JL, Carestia L, Daures JP. Is there a case for cisplatin in the treatment of small-cell lung cancer? a meta-analysis of randomized trials of a cisplatin-containing regimen vs a regimen without this alkylating agent. Br J Cancer 2000; 83:8-15

3. Rossi A, Di Maio M, Chiofini P, et al. Carboplatin- or cisplatin-based chemotherapy in first line treatment of small-cell lung cancer: the COCIS meta-analysis of individual patient data. J Clin Oncol 2012;30:1692-1698.

4. Noda K, Nishiwaki Y, Kawahara M, et al. Irinotecan plus cisplatin compared with etoposide plus cisplatin for extensive small-cell lung cancer. N Engl J Med 2002; 346:85-91.

5. Lara PN Jr, Natale R, Crowley J, et al. Phase III trial of irinotecan/cisplatin compared with etoposide/cisplatin in extensive-stage small-cell lung cancer: clinical and pharmacogenomic results from SWOG S0124. J Clin Oncol 2009; 27:2530-2535.

6. Niell HB, Herndon JE 2nd, Miller AA, et al. Randomized phase III intergroup trial of etoposide and cisplatin with or without paclitaxel and granulocyte colony-stimulating factor in patients with extensive-stage small-cell lung cancer: Cancer and Leukemia Group B Trial 9732. J Clin Oncol 2005; 23:3752-3759.

7. Pujol JL, Lavole A, Quoix E, et al. Randomized phase II-III study of bevacizumab in combination with chemotherapy in previously untreated extensive small-cell lung cancer: results from the IFCT-0802 trial. Ann Oncol 2015;26:908-914.

8. Reck M, Luft A, Szczesna A, et al. Phase III randomized trial of ipilimumab plus etoposide and platinum versus placebo plus etoposide and platinum in extensive-stage small-cell lung cancer. J Clin Oncol 2016**.**

9. Klase RJ, Murray N, Coldman AJ. Dose-intensity meta-analysis of chemotherapy regimens in small-cell lung carcinoma of the lung. J Clin Oncol 1991;9;499-508.

10. Slotman BJ, van Tinteren H, Praag JO, et al. Use of thoracic radiotherapy for extensive stage small-cell lung cancer: a phase 3 randomized controlled trial. Lancet 2015;385:36-42.

11. Slotman B, Faivre_Finn C, Kramer G, et al. Prophylactic cranial irradiation in extensive small-cell lung cancer. N Engl J Med 2007;357:664-672

12. Seto T, Takashashi T, Yamanaka T, et al. Prophylactic cranial irradiation (PCI) has a detrimental effect on the overall survival (OS) of patients with extensive disease small cell lung cancer (ED-SCLC). Results of a Japanese randomized phase III trial (abstract) J Clin Oncol 2014;32:(supll 5): Abstract 7503.

13. Stephens RJ, Bailey AJ, Machin D. Long-term survival in small cell lung cancer. The case for a standard definition. Lung cancer 1996;15:297-309

14. Lewinski T, Zulawski M. Small cell lung cancer survival: 3 years as a minimum for predicting a favorable outcome. Lung Cancer. 2003 May;40(2):203-13.

15. Van der Gaast A, Postmus PE, Burghouts J, et al. Long term survival of small cell lung cancer patients after chemotherapy. Br J Cancer 1993;67:822-4.

Larga supervivencia libre de progresión en paciente con neoplasia pulmonar estadio IV. El valor de las terapias ablativas locales en las oligometástasis.

Dra. María Eugenia Medina Ortiz (1), Dr. Juan José Delgado Moraleda (2), Dr. Juan Antonio Méndez García (1), Dra. Dilara Akhoundova Sanoyan (1), Dr. Óscar Juan Vidal (1)

RESUMEN

El cáncer de pulmón representa el cáncer con mayor tasa de mortalidad a nivel mundial en ambos sexos. El cáncer oligometastásico puede considerarse un estadio biológico intermedio entre la enfermedad localizada y ampliamente metastásica. Han sido publicados datos que describen que el cáncer de pulmón oligometastásico difiere de la enfermedad de múltiples metástasis en el pronóstico y la supervivencia de los pacientes, y plantea la posibilidad tentadora de cura funcional [(1)]. Así, se plantea un cambio en el paradigma del tratamiento del cáncer de pulmón en estadio IV, en el que los pacientes con metástasis pasan de ser considerados pacientes incurables susceptibles de tratamiento paliativo, a pacientes curables susceptibles de tratamientos ablativos.

Palabras clave: Oligometástasis, Ablativo, Radical, Radioterapia, Adenocarcinoma.

Dra. María Eugenia Medina Ortiz
e-mail: marita_med@hotmail.com
(1) Servicio de Oncología Médica
(2) Servicio de Radiologia
Hospital Universitario La Fe de Valencia

DESCRIPCIÓN DEL CASO

ANAMNESIS

Paciente mujer de 56 años. Hábito tabáquico de 1 paquete de cigarrillos al día desde los 13 años (Índice paquetes/año: 43). Sin otros antecedentes medico/quirúrgicos de interés.

La paciente acudió a urgencias el 07.08.2013, por clínica de dolor intermitente en región dorsal derecha de aproximadamente 1 año de evolución, que cedía parcialmente con antiinflamatorios y que había aumentado en las últimas 48 horas, lo que motivó su consulta. Como datos negativos de valor, a destacar, ausencia de episodio traumático, no síndrome constitucional. Dada la clínica que describía la paciente se solicitó una radiografía de columna dorsal en la que se objetivó una masa pulmonar derecha **(Figura 1**). Ante el hallazgo radiográfico se remitió a la paciente al servicio de neumología para completar estudio.

EXPLORACIÓN FÍSICA

La paciente presenta un aceptable estado general. A la ectoscopia no presentaba hallazgos patológicos a destacar. A la exploración del área afecta se objetivó dolor a la palpación de la musculatura paravertebral derecha y subescapular, que se acentuaba con los movimientos posturales de la columna. El resto de la exploración por aparatos y sistemas resultó anodina.

PRUEBAS COMPLEMENTARIAS

- Radiografía de columna dorsal en dos proyecciones (07.08.2013):

Se evidencia una masa pulmonar de 55x59x49 milímetros, situada en campo pulmonar superior, probablemente en segmento posterior del lóbulo superior derecho o segmento superior del lóbulo inferior derecho. Discreto aumento de densidad hiliar derecho que puede corresponder a adenopatías (**Figura 1)**.

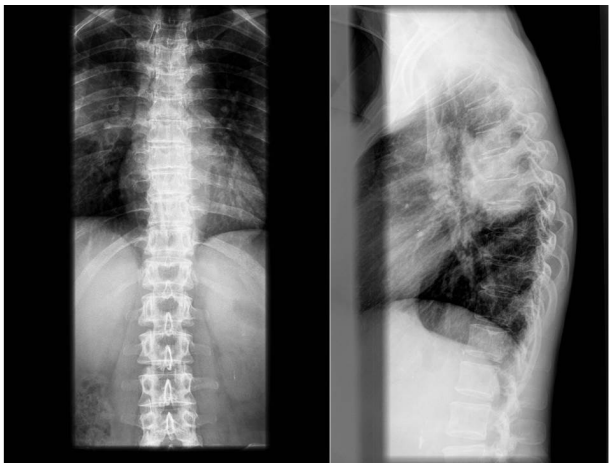

Figura 1: Radiografía de columna dorsal en dos proyecciones realizada al diagnóstico en Urgencias el 07.08.2013, en el que se evidenció la masa pulmonar en pulmón derecho.

- PET-TAC (Tomografía por emisión de positrones – Tomografía axial computarizada) de cuerpo entero (20.08.2013):

Realizada como estudio de extensión. A nivel del tórax se identifica una masa de 72,5x66,5x79 milímetros, sin signos de infiltración pleural y que atraviesa la cisura. Afecta al segmento posterior del lóbulo superior derecho y al apical del lóbulo inferior derecho y está a menos de 2 centímetros de la carina. Esta masa es hipermetabólica en la PET con un patrón de captación discretamente heterogéneo por la presencia de zonas de necrosis en su interior. Se evidencia además una adenopatia única hiliar de 11 milímetros ipsilateral a la masa. A nivel óseo se aprecia la existencia de un foco hipermetabólico en la vértebra dorsal número 6 (D6), de mayor actividad en la vertiente izquierda del soma sin afectar al pedículo y con patrón permeativo en la tomografía. Estadio propuesto: T3N1M1b **(Figura 2)**.

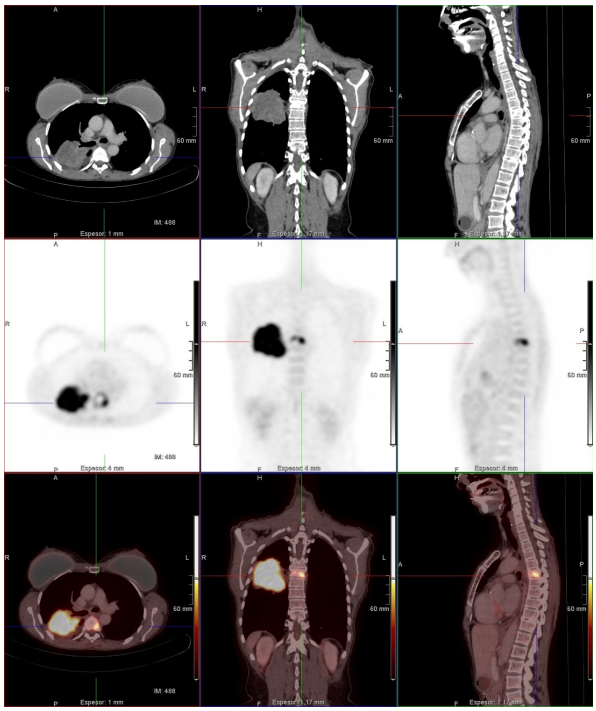

Figura 2: PET-TAC de cuerpo entero realizada como estudio de extensión el 20.08.2013, en la que se confirmó la presencia de la masa pulmonar junto con la lesión vertebral a nivel de D6 hipermetabólica. Se propuso un estadio tumoral T3N1M1b. La parte superior de la imagen corresponde a la secuencia tomográfica, la parte media a la PET en reconstrucción volumétrica y la parte inferior a la fusión entre la PET y la TAC.

- TAC tóraco-abdomino-pélvica (05.12.2013):

Exploración realizada tras completar tres ciclos de tratamiento quimioterápico. Se compara con estudio previo del día 20.08.2013. A nivel del tórax se identifica la masa pulmonar maligna producida por carcinoma broncogénico que afecta a segmento posterior de lóbulo superior derecho y superobasal del lóbulo inferior derecho atravesando la cisura mayor. Actualmente mide 59x49x60,5 milímetros, previamente 72,5x66,5x79 milímetros. Sigue observándose una oclusión completa del bronquio segmentario para segmento posterior del lóbulo superior derecho, el bronquio segmentario del segmento súperobasal muestra estenosis significativa pero ya no es un bronquio ocluido. No se observan adenopatías mediastínicas. Metástasis ósea blástica en el cuerpo de la vértebra dorsal D6 sin cambios.
En conclusión: masa pulmonar que muestra criterios de respuesta parcial al tratamiento.

- TAC tóraco-abdomino-pélvica (10.01.2017):

A nivel del tórax se identifica atelectasia del segmento posterior del lóbulo superior derecho con nódulo hipodenso en su seno, sin cambios con respecto a estudio previo. Atelectasia redonda la base pulmonar derecha probablemente secundaria a derrame pleural crónico. No hay adenopatías significativas. Acuñamiento y esclerosis del cuerpo vertebral dorsal número 6.
En conclusión: enfermedad estable (**Figura 3**).

ANATOMÍA PATOLÓGICA

Punción aspiración con aguja fina de masa pulmonar en lóbulo superior derecho. Imágenes citológicas compatibles con carcinoma no microcítico (probable adenocarcinoma).

Las células han mostrado inmunorreactividad frente a TTF1 (Factor de trascripción nuclear tiroideo), siendo negativas frente a p63 y Cromogranina. Este resultado apoya el diagnóstico de Adenocarcinoma pulmonar. Mutación EGFR (Factor de crecimiento epidérmico) negativa.

JUICIO DIAGNÓSTICO

Adenocarcinoma de pulmón con metástasis en vértebra dorsal D6. T3N1M1b, estadio IV

TRATAMIENTO

Presentado en sesión multidisciplinar en el Comité de Tumores Torácicos, se consideró indicado el tratamiento con quimiorradioterapia con intención radical de la lesión pulmonar y radioterapia de la lesión vertebral, también con intención radical.
La paciente recibió tratamiento radioterápico hasta una dosis total de 66 Gy sobre la lesión pulmonar y hasta 46 Gy sobre la lesión vertebral, del 02.12.2013 al 24.01.2014 (en total 33 sesiones). Presentó toxicidad dermatológica grado 1, disfagia y odinofagia grado 1, que no obligó a la interrupción del tratamiento.

Además recibió tratamiento quimioterápico con Cisplatino y Pemetrexed a partir del 18.10.2013. Tras tres ciclos presentó respuesta parcial. Se administraron 3 ciclos más (en total 6 ciclos), habiendo mantenido respuesta parcial, seguido de 16 ciclos de Pemetrexed de mantenimiento. Recibió el último ciclo el 04.03.2015. Durante los primeros ciclos de tratamiento ha presentado como toxicidad náuseas grado 1, molestias conjuntivales por posible conjuntivitis química y astenia grado 2, que tampoco obligó a la interrupción del tratamiento. Posteriormente excelente tolerancia manteniendo un performance estatus 0-1.

EVOLUCIÓN

Dado que ha recibido un tratamiento radical, de acuerdo con la paciente, se decidió finalizar el tratamiento e iniciar seguimiento tras 22 ciclos de tratamiento quimioterápico (6 ciclos de Cisplatino con Pemetrexed seguido de 16 ciclos de Pemetrexed de mantenimiento).

En las evaluaciones sucesivas, con intervalos de 3 meses entre las valoraciones, no se ha evidenciado progresión de la enfermedad en las pruebas radiológicas (TAC toraco-abdomino-pélvica).

Hasta la última consulta en enero del 2017, la paciente persiste con una supervivencia libre de progresión de 3 años 2 meses (**Figura 3**). Clínicamente mantiene un excelente estado general, pudiendo llevar una vida prácticamente normal y activa.

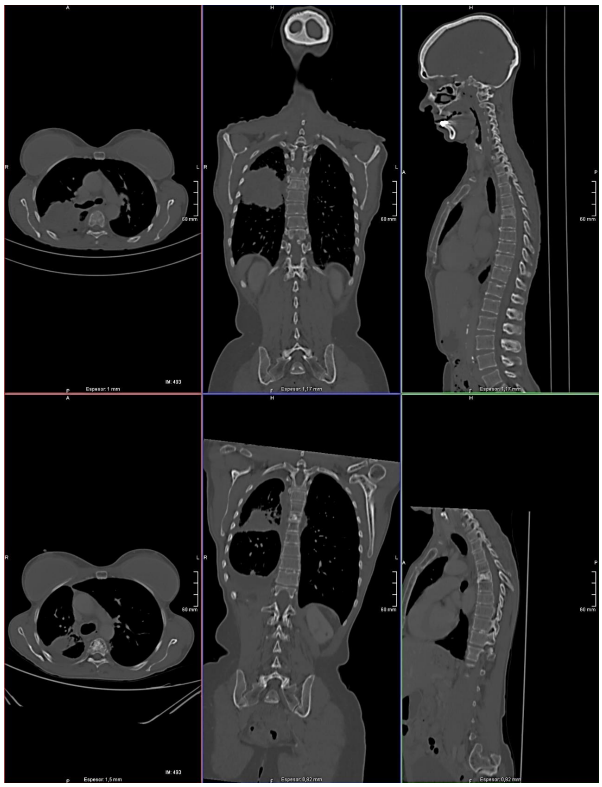

Figura 3: Imagen tomográfica en la que se evidencia la respuesta al tratamiento completo, tanto a nivel del tumor primario pulmonar como a nivel de la vértebra dorsal D6. La parte superior de la imagen corresponde a la TAC realizada al diagnóstico el 20.08.2013 y la parte inferior de la imagen corresponde a la última TAC realizada después de 3 años 5 meses, el 10.01.2017.

DISCUSIÓN

Una meta importante dentro de la actividad asistencial sanitaria es la capacidad de ofrecer a los pacientes un tratamiento con intención curativa, con una taza razonable de éxito, a un grupo de pacientes que previamente sólo eran candidatos para la paliación.

Para los pacientes con cáncer de pulmón en estadio IV con uno o un número limitado de metástasis, un enfoque emergente ha sido utilizar modalidades de tratamiento radicales para controlar la enfermedad. El estado clínico de oligometástasis puede tener una biología más indolente que aquellos con metástasis más extendidas. De acuerdo con este concepto, el tratamiento local ablativo dirigido a metástasis conocidas podría mantener libres de enfermedad a estos pacientes, posiblemente durante un intervalo prolongado.

Los pacientes pueden presentar una enfermedad oligometastásica en una variedad de situaciones clínicas: aquellos que tienen un número limitado de metástasis al diagnóstico (por lo general inferior o igual a 5); aquellos que tienen una enfermedad residual limitada después de una terapia sistémica eficaz y aquellos que tienen una recurrencia o progresión en un número limitado de metástasis previamente controladas durante o después de la terapia sistémica [2, 3]. Las técnicas diagnósticas revisten sustancial importancia en la actualidad, puesto que permiten identificar con mayor precisión a los pacientes verdaderamente oligometastásicos.

En la octava edición del sistema de estatificación de tumores, ganglios y metástasis (TNM), la enfermedad metastásica continúa clasifi-

cándose como M1a si se limita al tórax. Sin embargo, esta nueva edición distingue entre pacientes con una metástasis extratorácica única (M1b) y aquellos con múltiples metástasis (M1c), lo que refleja que algunos pacientes apropiadamente seleccionados de acuerdo con determinados factores pronósticos, pueden ser tratados con procedimientos quirúrgicos o ablativos dirigidos, además del tratamiento sistémico [4]. Estos cambios se basaron en los resultados de supervivencia global en pacientes con carcinoma de pulmón no microcítico metastásico [5, 6, 7].

Tras el análisis del caso, el procedimiento radical en esta paciente consistió en administrar una tanda de sesiones de radioterapia sobre la lesión metastásica en D6, así como un esquema de quimiorradioterapia sobre el tumor primario, también con intención radical. La terapia sistémica es el tratamiento paliativo estándar para pacientes con cáncer de pulmón no microcítico, como se ha procedido con la paciente del caso, y abarca además a todas aquellas líneas de tratamiento acordes a los resultados de los estudios moleculares pertinentes [8, 9].

No existen estudios que comparen cirugía versus radioterapia. A menudo se prefieren las intervenciones no quirúrgicas debido a los riesgos de morbilidad y mortalidad de la cirugía, así como las condiciones comórbidas típicas de los pacientes con carcinoma de pulmón no microcítico que limitan su capacidad para tolerar una intervención quirúrgica [10, 11]. Se están desarrollando varias técnicas de ablación guiada por imágenes para el mismo fin. La experiencia más extensa es la ablación por radiofrecuencia y la crioablación. Aunque no tienen un papel establecido, pueden ser útiles en situaciones seleccionadas en las que se dispone de los conocimientos especializados apropiados [12,13].

Merece la pena señalar que nuestro caso es ilustrativo de la necesidad de un abordaje multidisciplinar de los pacientes en el seno de un Comité de Tumores. Ello permite que los pacientes reciban un tratamiento multimodal (quimioterapia, radioterapia) y con un tratamiento de soporte optimizado (manejo de las toxicidades). La identificación de los pacientes que tienen más probabilidades de beneficiarse del tratamiento definitivo de las oligometástasis es de suma importancia para decidir si se debe o no ofrecer una terapia dirigida para las mismas, y sigue siendo un reto importante dada la ausencia de datos prospectivos aleatorizados que determinen con claridad quién se beneficia de la terapia local dirigida. Es en este punto en donde el juicio clínico en la selección de pacientes y la toma de la toma de decisiones por parte de un equipo multidisciplinar cobra especial relevancia.

REFERENCIAS

1. Albain KS, Crowley JJ, LeBlanc M, Livingston RB. Survival determinants in extensive-stage non-small-cell lung cancer: the Southwest Oncology Group experience. J Clin Oncol 1991; 9:1618

2. Hellman S, Weichselbaum RR. Oligometastases. J Clin Oncol 1995; 13:8

3. Niibe Y, Hayakawa K. Oligometastases and oligo-recurrence: the new era of cancer therapy. Jpn J Clin Oncol 2010; 40:107

4. Goldstraw P, Chansky K, Crowley J, et al. The IASLC Lung Cancer Staging Project: Proposals for Revision of the TNM Stage Groupings in the Forthcoming (Eighth) Edition of the

TNM Classification for Lung Cancer. J Thorac Oncol 2016; 11:39

5. Rusthoven KE, Hammerman SF, Kavanagh BD, et al. Is there a role for consolidative stereotactic body radiation therapy following first-line systemic therapy for metastatic lung cancer? A patterns-of-failure analysis. Acta Oncol 2009; 48:578

6. Parikh RB, Cronin AM, Kozono DE, et al. Definitive primary therapy in patients presenting with oligometastatic non-small cell lung cancer. Int J Radiat Oncol Biol Phys 2014; 89:880

7. Torok JA, Gu L, Tandberg DJ, et al. Patterns of Distant Metastases After Surgical Management of Non-Small-cell Lung Cancer. Clin Lung Cancer 2017; 18:e57

8. Ashworth AB, Senan S, Palma DA, et al. An individual patient data metaanalysis of outcomes and prognostic factors after treatment of oligometastatic non-small-cell lung cancer. Clin Lung Cancer 2014; 15:346

9. Yano T, Haro A, Yoshida T, et al. Prognostic impact of local treatment against postoperative oligometastases in non-small cell lung cancer. J Surg Oncol 2010; 102:852

10. Tönnies M, Pfannschmidt J, Bauer TT, et al. Metastasectomy for synchronous solitary non-small cell lung cancer metastases. Ann Thorac Surg 2014; 98:249

11. Dahele M, Senan S. The role of stereotactic ablative radiotherapy for early-stage and oligometastatic non-small cell lung cancer: evidence for changing paradigms. Cancer Res Treat 2011; 43:75

12. Fernando HC. Radiofrequency ablation to treat non-small cell lung cancer and pulmonary metastases. Ann Thorac Surg 2008; 85:S780

13. Bang HJ, Littrup PJ, Currier BP, et al. Percutaneous cryoablation of metastatic lesions from nonsmall-cell lung carcinoma: initial survival, local control, and cost observations. J Vasc Interv Radiol 2012; 23:761

Médicos Adjuntos Supervisores de los Casos Clínicos

Dra. Amelia Insa Molla.

Hospital Clínico Universitario de Valencia.

Dr. Óscar Juan Vidal.

H.U.P. La Fe, Valencia.

Dra. Ana Blasco Cordellat.

Hospital General Universitario de Valencia.

Dr. Javier Garde Noguera.

Hospital Arnau de Vilanova.

Dra. Carmen Salvador Coloma.

H.U.P. La Fe, Valencia.

Dr. José García Sánchez.

H. Arnau de Vilanova de Valencia.

Dr. Emilio Ansotegui Barrera.

HUiP La FE (Valencia)

Dr. Alfredo Sánchez Hernández.

Consorcio Hospitalario Provincial de Castellón.

GIDO

GRUP D'INVESTIGACIÓ I DIVULGACIÓ EN ONCOLOGIA

**Con esta publicación,
animamos a los médicos residentes
a dar a conocer sus trabajos de investigación.**